

INFOCOT

 **secot**
SOCIEDAD ESPAÑOLA DE CIRUGÍA
ORTOPÉDICA Y TRAUMATOLOGÍA


Monografías para pacientes

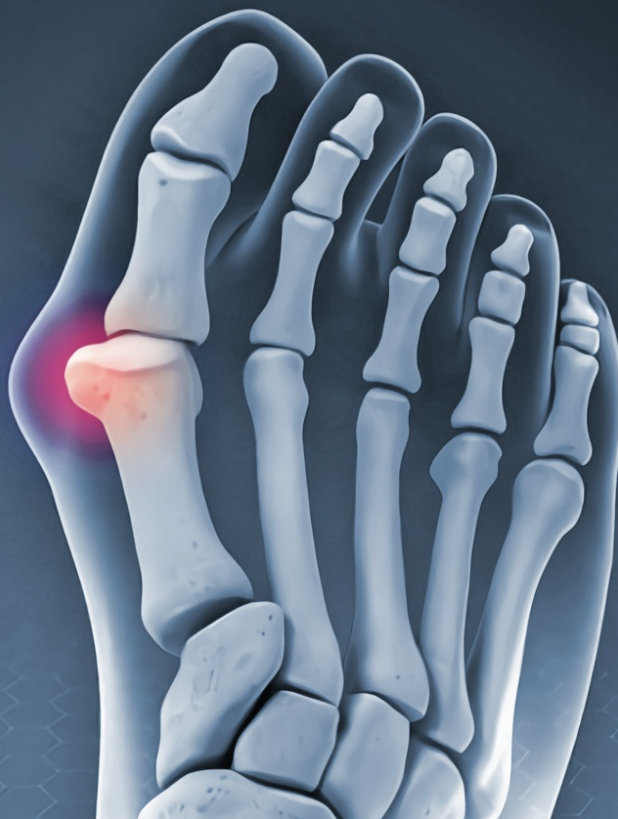NÚMERO. 1 - VOLUMEN. 5

PATOLOGÍA DEL ANTEPIÉ



paracaídas





HALLUX VALGUS O "JUANETE"

Es probablemente la deformidad más frecuente del antepié (parte delantera del pie), sobre todo en mujeres. Favorece su aparición la existencia de un dedo gordo (hallux) excesivamente largo y puede verse favorecido con el uso de zapatos con excesivo tacón y horma estrecha. También lo puede provocar la existencia de una desviación del primer metatarsiano, que es el hueso del pie que articula con el dedo.

El dedo se desvía hacia fuera (valgus) y puede llegar a colocarse debajo o encima del segundo dedo, lo que provoca deformidades en el mismo.

Lo que más puede doler del hallux valgus es la bursitis que se origina a nivel de la protusión ósea en el borde interno del pie, que es lo que realmente constituye el "juanete". También, la excesiva desviación hacia fuera del dedo gordo puede producir dificultades para calzarse y dolor por el contacto con el segundo dedo.

Aparte de un tratamiento preventivo-higiénico usando un calzado cómodo, hay muy pocos métodos que eviten la progresión de la deformidad.

Cuando la patología es muy dolorosa e impide realizar vida normal puede estar indicada la cirugía. Es conveniente contactar con un especialista en Cirugía Ortopédica y Traumatología para el tratamiento del mismo.

El tratamiento y tipo de operación a realizar, se planteará de manera individual para cada paciente, teniendo en cuenta que existen una gran cantidad de técnicas, y deben ser adaptadas al tipo de hallux valgus correspondiente.

Figura 1: Juanete

DEFORMIDADES DE LOS DEDOS

La más frecuente es el "dedo en martillo". El dedo forma un saliente hacia el dorso del pie con una molesta callosidad (hiperqueratosis) a nivel de la articulación. La callosidad en el dorso del dedo se forma por el roce continuado del calzado con el saliente óseo que forma la cabeza de la primera falange.

Si la deformidad no es muy aparente, el dolor que produce puede aliviarse con medidas higiénicas y calzado cómodo.

Si el dolor impide caminar o calzarse se puede valorar la intervención quirúrgica. La intervención puede variar según el tipo de patología y muchas veces acompaña al hallux valgus.

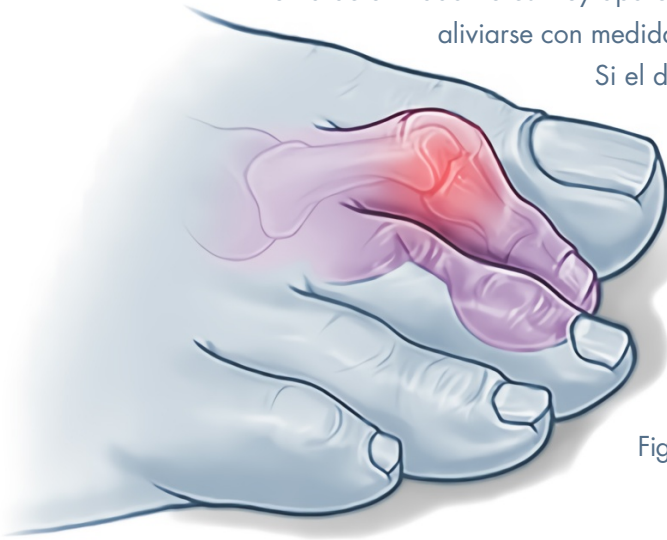

Figura 2: Dedos en martillo

CALLOSIDADES Y DESVIACIONES DEL DEDO PEQUEÑO (QUINTUS VARUS).

El quintus varus o "juanete de sastre" es otra deformidad del antepié. Se presenta como un saliente en el borde externo del pie, en la base del quinto dedo. Éste puede ir acompañado de una desviación del dedo pequeño hacia dentro, que puede llegar a colocarse debajo o encima del cuarto dedo.

Esta deformidad puede producir dolor por el roce del calzado y llegar a ser muy molesto, llegando en algunas ocasiones a requerir cirugía.

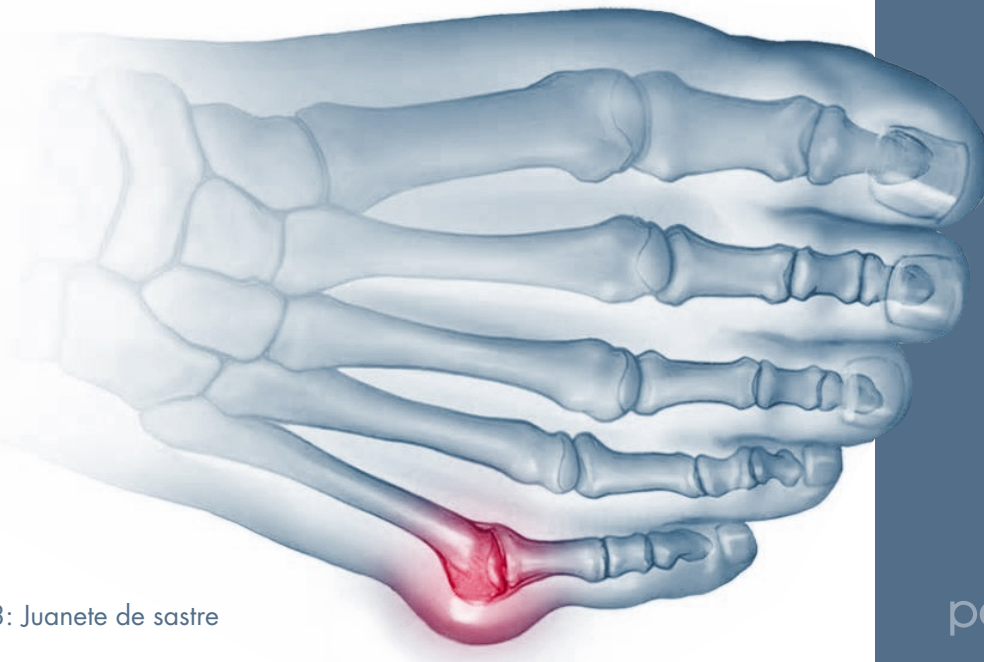


Figura 3: Juanete de sastre

DOLORES EN EL TALÓN. (TALALGIAS).

El dolor del talón más frecuente es el que aparece en la parte posterior de la planta del pie, debajo del calcáneo, y es denominada fascitis plantar. Está motivado por la inflamación de la inserción de la aponeurosis plantar (membrana que refuerza la integridad de la planta del pie) al hueso. Puede aparecer además un signo radiológico llamado "espolón calcáneo". Pero este "espolón" no es la causa del dolor sino la consecuencia de un proceso inflamatorio y, en todo caso, es un signo radiológico, no una enfermedad. Este dolor puede llegar a impedir la marcha.

El tratamiento suele ser conservador. Se pueden realizar medidas posturales y de calzado, estiramientos musculares, plantillas personalizadas y analgésicos y, a veces, recurrir a las infiltraciones realizadas por un especialista. En algún caso si no responde al tratamiento conservador, el paciente puede ser operado.

DOLORES PLANTARES EN LA BASE DE IMPLANTACIÓN DE LOS DEDOS. METATARSALGIAS.

Este dolor se localiza en la planta y el dorso del pie, próximo a la zona de implantación de los dedos. Si el dolor es punzante, como si le "pinchase un clavo al andar", y es de localización dorsal en el espacio entre dos dedos (sobre todo entre el tercero y el cuarto), puede ser debido a un "neuritis/neuroma de Morton". Este dolor está producido por un engrasamiento del nervio plantar correspondiente a ese dedo.

La mayoría de las veces, el dolor desaparece tras el tratamiento conservador o mediante infiltraciones practicadas por el especialista, pero si persiste, puede ser necesario la intervención quirúrgica.

Si el dolor se localiza en la base de los dedos (almohadilla plantar), puede ser una metatarsalgia motivada por un apoyo irregular de los metatarsianos. El origen del dolor se puede deber a una alteración en el tamaño u orientación de los metatarsianos.

Esta patología puede tratarse mediante plantillas. Si este tratamiento conservador fracasa, puede ser necesario realizar una operación para conseguir un apoyo equilibrado del antepié. A veces estas operaciones pueden combinarse con la corrección del juanete si éste está presente.

CONSEJOS SOBRE EL CALZADO

- 1** Lleve siempre un calzado de su talla en el que se acomode bien el pie.
- 2** Puede ser recomendable un pequeño tacón en el calzado, no mayor de 2 cm.
- 3** No use zapatos de punta estrecha.
- 4** La suela del zapato no debe ser excesivamente rígida para permitir el movimiento del pie durante la marcha.
- 5** Los dedos deben poder moverse discretamente dentro del zapato.
- 6** En los niños, use zapatos con contrafuerte en el talón y no utilice plantillas dentro del mismo mientras no haya consultado antes con el médico.

MÁS INFORMACIÓN EN

www.secot.es/noticias_generales.php?id=45

 **SECOT**
SOCIEDAD ESPAÑOLA DE CIRUGÍA
ORTOPÉDICA Y TRAUMATOLOGÍA

Este texto ha sido preparado por miembros de la Sociedad Española de Cirugía Ortopédica y Traumatología (SECOT) e intenta contener información actual. Sin embargo, no representa una política oficial de la Sociedad y su texto no significa la exclusión de otros puntos de vista aceptables. Para preguntas relativas a estos temas, debe de consultar a su Traumatólogo y Cirujano Ortopédico.. © 2020 SECOT



paracaídas