

NÚMERO 1 • 2005

MONOGRAFÍAS

AAOS – SECOT

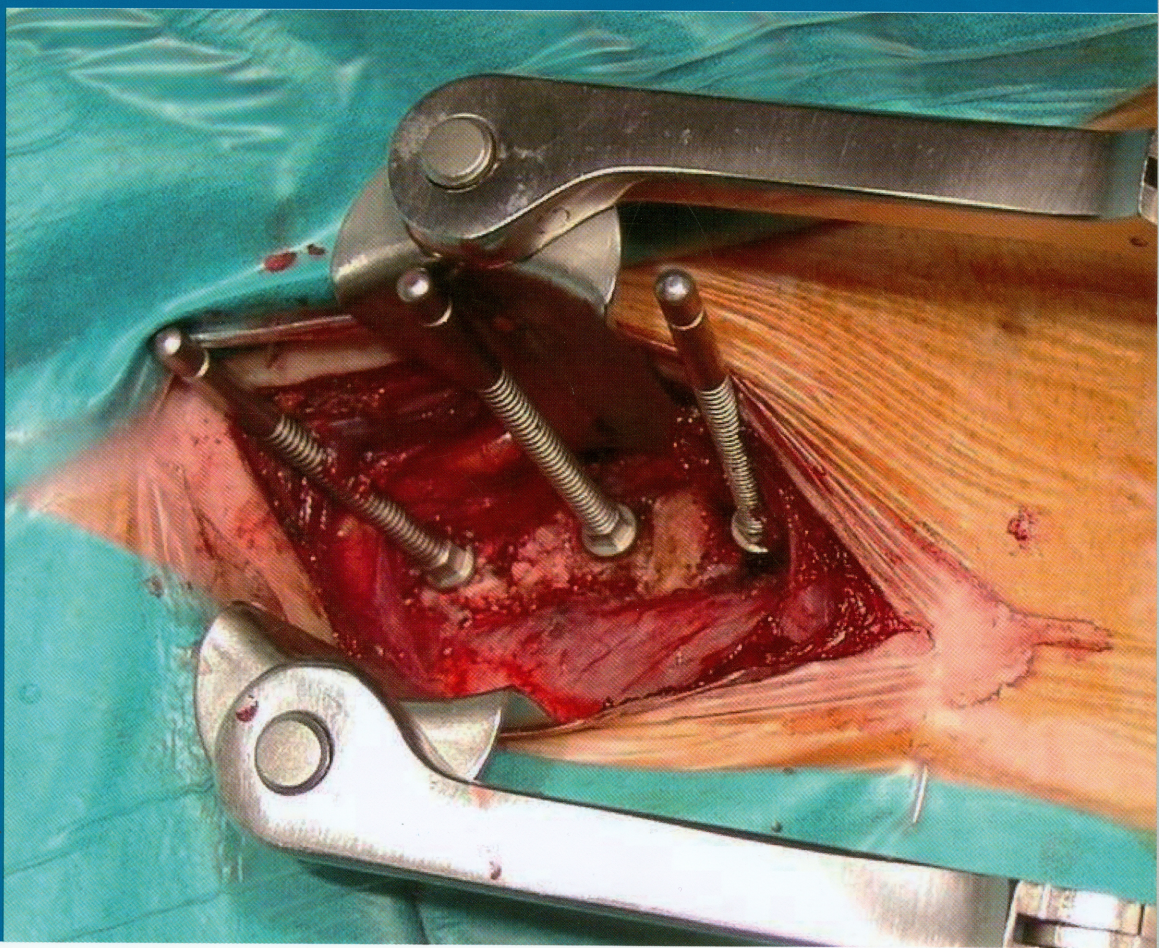
# Patología degenerativa de la columna cervical

Coordinadores:

*E. Cáceres Palou y R. Rao*

*American Academy of Orthopaedic Surgeons*

*Sociedad Española de Cirugía Ortopédica y Traumatología*



EDITORIAL MEDICA  
**panamericana**

**Monografías AAOS – SECOT**

**Patología degenerativa de la columna cervical**

Esta monografía se ha editado con la autorización de la *American Academy of Orthopaedic Surgeons* y la Sociedad Española de Cirugía Ortopédica y Traumatología.

Traducción de los capítulos 2, 4 y 5 de Editorial Médica Panamericana, efectuada por los Doctores:

E. Carlos Rodríguez-Merchán (capítulos 2 y 4)  
*Servicio de Traumatología y Cirugía Ortopédica, Hospital Universitario La Paz, Madrid.*  
Eduardo J. Ortiz Cruz (capítulo 5)  
*Servicio de Cirugía Ortopédica y Traumatología, Fundación Hospital de Alcorcón, Madrid.*

La *American Academy of Orthopaedic Surgeons* no participó en la traducción, del inglés al español, de ninguno de los capítulos de esta monografía y no es responsable de cualquier error, omisión y/o posibles fallos en la traducción.

La medicina es una ciencia en permanente cambio. A medida que las nuevas investigaciones y la experiencia clínica amplían nuestro conocimiento, se requieren modificaciones en las modalidades terapéuticas y en los tratamientos farmacológicos. Los autores de esta obra han verificado toda la información con fuentes confiables para asegurarse que esta sea completa y acorde con los estándares aceptados en el momento de la publicación. Sin embargo, en vista de la posibilidad de un error humano o cambios en las ciencias médicas, ni los autores, ni la editorial, o cualquier otra persona implicada en la preparación o la publicación de este trabajo, garantizan que la totalidad de la información aquí contenida sea exacta o completa y no se responsabilizan de errores u omisiones o de los resultados obtenidos del uso de esta información. Se aconseja a los lectores confirmarla con otras fuentes. Por ejemplo, y en particular, se recomienda a los lectores revisar el prospecto de cada fármaco que planean administrar para cerciorarse de que la información contenida en este libro sea correcta y que no se hayan producido cambios en las dosis sugeridas o en las contraindicaciones para su administración. Esta recomendación cobra especial importancia con respecto a fármacos nuevos o de uso infrecuente.

*Los Editores han hecho todos los esfuerzos para localizar a los titulares del copyright del material fuente utilizado por el autor. Si por error u omisión no se ha citado algún titular, se subsanará en la próxima reimpresión.*

Esta monografía es producto del esfuerzo de profesionales como usted, o de sus profesores, si usted es estudiante. Tenga en cuenta que fotocopiarlo es una falta de respeto hacia ellos y un robo de sus derechos intelectuales.



Visite nuestra página web:  
<http://www.medicapanamericana.com>

#### ARGENTINA

Marcelo T. de Alvear 2.145 (C 1122 AAG) - Buenos Aires, Argentina  
Tel.: (54-11) 4821-5520/2066 / Fax: (54-11) 4821-1214  
e-mail: [info@medicapanamericana.com](mailto:info@medicapanamericana.com)

#### COLOMBIA

Carrera 7a A N° 69-19 - Santa Fe de Bogotá DC - Colombia.  
Tel.: (57-1) 235-4068 / Fax: (57-1) 345-0019  
e-mail: [infomp@medicapanamericana.com.co](mailto:infomp@medicapanamericana.com.co)

#### ESPAÑA

Alberto Alcocer, 24 - 28036 Madrid, España  
Tel.: (34-91) 1317800 / Fax: (34-91) 1317805  
e-mail: [info@medicapanamericana.es](mailto:info@medicapanamericana.es)

#### MÉXICO

Hegel 141, 2.º piso  
Colonia Chapultepec Morales - Delegación Miguel Hidalgo - 11570 - México D.F. - México  
Tel.: (52-55) 5203-0176 / 5250-0664 - Fax: (52-55) 5655-0381  
e-mail: [infomp@medicapanamericana.com.mx](mailto:infomp@medicapanamericana.com.mx)

#### VENEZUELA

Edificio Polar, Torre Oeste, Piso 6, Of. 6-C  
Plaza Venezuela, Urbanización Los Caobos,  
Parroquia El Recreo, Municipio Libertador - Caracas Depto. Capital - Venezuela  
Tel.: (58-212) 793-2857/6906/5985/1666  
Fax: (58-212) 793-5885  
e-mail: [info@medicapanamericana.com.ve](mailto:info@medicapanamericana.com.ve)

ISBN: 84-7903-477-7 (Número 1)  
84-7903-479-3 (Obra completa)



Todos los derechos reservados. Este libro o cualquiera de sus partes no podrán ser reproducidos ni archivados en sistemas recuperables, ni transmitidos en ninguna forma o por ningún medio, ya sean mecánicos, electrónicos, fotocopiantes, grabaciones o cualquier otro, sin el permiso previo de Editorial Médica Panamericana, S. A.

© 2006, EDITORIAL MÉDICA PANAMERICANA, S. A.  
Alberto Alcocer, 24 - 28036 Madrid  
Depósito Legal: M. 40.133 - 2005  
Impreso en España



Inspirados por el éxito de las Neurociencias durante la Década del Cerebro (1990-2000), un grupo de más de 50 Organizaciones clínicas y de pacientes se reunieron en Lund (Suecia) en abril de 1999 para proponer los próximos diez años como "La Década del Hueso y las Articulaciones".

El objetivo fue lanzar una campaña tendente a mejorar la calidad de vida de los pacientes afectados por enfermedades del aparato locomotor, mediante la identificación de las categorías de afecciones más frecuentes y la promoción de la investigación básica para un mejor diagnóstico y tratamiento.

Esta edición de Monografías AAOS-SECOT número 1-2005 «*Patología degenerativa de la columna cervical*» ha sido producida con la autorización de la *American Academy of Orthopedic Surgeons* (AAOS). Los productos anunciados en esta edición no están necesariamente aprobados para su uso por la *United States Food and Drug Administration* (Administración de Alimentos y Drogas de los Estados Unidos de América), ni han sido necesariamente reconocidos, conocidos, aprobados, utilizados o endosados por la AAOS.

# Monografías AAOS – SECOT

## Patología degenerativa de la columna cervical

número 1 • 2005

Coordinadores:  
E. Cáceres Palou  
R. Rao



American Academy of  
Orthopaedic Surgeons



Sociedad Española de  
Cirugía Ortopédica  
y Traumatología



BUENOS AIRES - BOGOTÁ - CARACAS - MADRID -  
MÉXICO - SÃO PAULO

[www.medicapanamericana.com](http://www.medicapanamericana.com)



## **American Academy of Orthopaedic Surgeons**

**COMITÉ EDITORIAL DE LA AAOS (2005-2006)**

Jeffrey Anglen, MD

Michael J. Archibeck, MD

Miguel E. Cabanela, MD

Jeffrey S. Fischgrund, MD

Steven L. Friedman, MD

Mary Lloyd Ireland, MD

Thomas R. Johnson, MD

L. Andrew Koman, MD

William A. Philips, MD



## **Sociedad Española de Cirugía Ortopédica y Traumatología**

**COMITÉ EDITORIAL DE LA SECOT (2004-2006)**

### **Presidente**

Luis Ferrández Portal

### **Vocales**

Juan Manuel Curto Gamallo

Fernando Gómez-Castresana Bachiller

Daniel Hernández Vaquero

Fernando López Prats

Juan Carlos Monllau García

Antonio Murcia Mazón

Antonio J. Pérez-Caballer

E. Carlos Rodríguez Merchán

Coordinadores:

**E. Cáceres Palou, MD PhD**

**R. Rao, MD**

Colaboradores:

**Nicholas Ahn, MD**

*Departamento de Cirugía Ortopédica. Hospitales Universitarios de Cleveland y Facultad de Medicina Case. Cleveland. Ohio. USA.*

**Howard S. An, MD**

*Catedrático de Cirugía Ortopédica «Morton International». Director de la División de Cirugía de Columna y del Programa de Columna de «Fellows». Centro Médico St. Luke's del Hospital Presbiteriano Rush. Chicago. Illinois. USA.*

**Enric Cáceres Palou, MD PhD**

*Jefe de Servicio de Cirugía Ortopédica y Traumatología. IMAS- Hospitales del Mar y la Esperanza. Profesor Titular. Facultad de Medicina. Universidad Autónoma de Barcelona. España.*

**Rick B. Delamarter, MD**

*Director Médico. Instituto de Columna. Profesor Clínico Asociado. Centro Médico UCLA. Hospital St. Johns. Santa Mónica. California. USA.*

**J. J. Fernández De Rota AVECILLA, MD**

*Hospital Clínico Universitario Virgen de la Victoria. Málaga. España.*

**A. Fernández De Rota Conde, MD**

*Hospital Clínico Universitario Virgen de la Victoria. Málaga. España.*

**Jeffrey S. Fischgrund, MD**

*Departamento de Cirugía Ortopédica. Hospital William Beaumont. Royal Oak. Michigan. USA.*

**Ana García De Frutos, MD**

*ICATME. Instituto Universitario Dexeus. Barcelona. España.*

**A. Llado Blanch, MD**

*IMAS - Hospitales del Mar y la Esperanza. Universidad Autónoma de Barcelona. España.*

**John A. McCulloch, MD FRCSC**

*Departamento de Cirugía Ortopédica. Hospital Presbiteriano St. Lukes. Denver. Colorado. USA.*

**Antonio Molina, MD**

*IMAS - Hospitales del Mar y la Esperanza. Universidad Autónoma de Barcelona. España.*

**Chetan K. Patel, MD**

*«Fellow» de Columna. Departamento de Cirugía Ortopédica. Hospital William Beaumont. Royal Oak. Michigan. USA.*

**Raj Rao, MD**

*Profesor Asociado. Director de Cirugía de Columna. Departamento de Cirugía Ortopédica. Facultad de Medicina de Wisconsin. Milwaukee. Wisconsin. USA.*

**M. Ramírez Valencia, MD**

*IMAS - Hospitales del Mar y la Esperanza. Universidad Autónoma de Barcelona. España.*

**K. Daniel Riew, MD**

*Profesor Ayudante. Departamento de Cirugía Ortopédica. Hospital Judío de Barents de la Universidad de Washington. St. Louis. Missouri. USA.*

**Guillém Saló, MD**

*IMAS- Hospitales del Mar y la Esperanza. Universidad Autónoma de Barcelona. España.*

**M.ª Teresa Ubierna Garcés, MD**

*Médico Adjunto. Servicio de Cirugía Ortopédica y Traumatología. Hospital Universitario Germans Trias i Pujol. Badalona. Profesor Asociado. Facultad de Medicina. Universidad Autónoma de Barcelona. España.*

# Prólogo

Ha sido una gran satisfacción poder coordinar esta monografía sobre patología degenerativa del raquis cervical realizada con la colaboración de autores americanos y españoles de amplio y reconocido prestigio.

La esperanza de vida en los países desarrollados se acerca a los ochenta años en mujeres y a más de setenta y cinco en hombres, y por ello, la enfermedad discal degenerativa y sus consecuencias sobre el raquis cervical tienen gran prevalencia en la actualidad.

En las últimas décadas se ha investigado exhaustivamente la fisiopatología de la degeneración discal, aunque todavía nos encontramos lejos de poder solucionar los padecimientos de muchos de estos pacientes mediante terapéuticas distintas del tratamiento rehabilitador y la cirugía.

Sin embargo, en los cinco últimos años, con el inicio del siglo XXI, algunos tratamientos clásicos, como la artrodesis y la descompresión de los elementos neurales, han empezado a dejar paso a tratamientos más innovadores, como las artroplastias totales de disco intervertebral y las laminoplastias.

Como viene siendo norma en estas monografías, el temario se ha repartido entre autores americanos y españoles, que realizan una revisión sucinta, pero en profundidad, de los temas relacionados con la degeneración intravertebral, centrada, en este caso, en el raquis cervical.

En el aspecto de la fisiopatología, la evolución natural y la evaluación clínica del dolor cervical, de la radiculopatía y de la mielopatía, han participado autores americanos y españoles. R. Rao expone en una descripción detallada la sintomatología de estos pacientes, su evolución en el tiempo sin tratamiento y la evaluación clínica de los mismos. Cáceres y sus colaboradores dan las bases de los cambios bioquímicos y a la influencia de la genética en este trastorno.

El estudio de los factores pronósticos de la mielopatía cervical y de los diferentes tratamientos ha sido desarrollado por J. Fernández de Rota.

La columna cervical es uno de los terrenos quirúrgicos con más aplicación de las cirugías semivasivas, y por ello se encargó a K.D. Riew el tema de la microcirugía, que nos pareció interesante. A pesar de los innumerables avances en el tratamiento quirúrgico de estas enfermedades, las interven-

ciones no están exentas de complicaciones; la autoría de estos se debe a colegas americanos, dirigidos por K. Patel. Por último, el estudio de una entidad descrita por un español, la hiperostosis anquilosante vertebral, o enfermedad de Rotés-Querol, conocida en el mundo anglosajón como hiperostosis esquelética idiopática difusa (DISH) ha sido realizado por M. T. Ubierna.

Finalmente, me gustaría agradecer la colaboración exquisita mostrada en todo momento por el profesor Raj Rao, coordinador americano de la obra, tanto en la elaboración como en la corrección de los trabajos.

Esperamos que el resultado haya complacido a quienes nos encargaron este texto y que sea de utilidad para el colectivo de cirujanos ortopédicos españoles y miembros de la SECOT.

**Profesor Enric Cáceres**



# Índice

■ 1 Fisiopatología de la enfermedad discal degenerativa del raquis cervical. <i>E. Cáceres, A. Molina, G. Saló, A. García de Frutos</i> .....	<b>1</b>
– Introducción .....	1
– Anatomía del disco intervertebral .....	2
– Estructura microscópica y bioquímica .....	4
– El disco intervertebral como sistema osmótico .....	5
– Anatomía patológica de la degeneración discal .....	6
– Cambios bioquímicos en la degeneración discal .....	7
– Bibliografía .....	8
■ 2 Dolor cervical, radiculopatía cervical y mielopatía cervical: fisiología, historia natural y valoración clínica. <i>R. Rao</i> .....	<b>9</b>
– Introducción .....	9
– Fisiopatología .....	9
– Radiculopatía y mielopatía cervicales .....	11
– Historia natural .....	13
– Valoración clínica .....	14
– Radiculopatía cervical .....	15
– Mielopatía espondilótica cervical .....	16
– Presentaciones atípicas de la espondilosis cervical .....	17
– Resumen .....	18
– Bibliografía .....	18
■ 3 Mielopatía cervical espondilótica: factores pronósticos y tratamiento. <i>J. J. Fernández de Rota Vecilla, A. Fernández de Rota Conde</i> .....	<b>21</b>
– Introducción .....	21
– Factores pronósticos .....	21
– Tratamiento .....	25
– Bibliografía .....	27
■ 4 Microcirugía en la enfermedad degenerativa de la columna cervical. <i>K. Daniel Riew, J. A. McCulloch, R. B. Delamarter, H. S. An, N. U. Ahn</i> .....	<b>31</b>
– Introducción .....	31
– El microscopio en la cirugía de la columna cervical .....	31
– Técnicas cervicales anteriores .....	32
– Laminotomía, foraminotomía y laminoplastia cervical posterior microscópica .....	36
– Resumen .....	41
– Bibliografía .....	41
■ 5 Complicaciones del abordaje anterior de la columna cervical. <i>C. K. Patel, J. S. Fischgrund</i> .....	<b>43</b>
– Complicaciones intraoperatorias .....	43
– Postoperatorio temprano .....	45
– Resumen .....	47
– Bibliografía .....	47

<b>■ 6 Hiperostosis esquelética difusa idiopática en la columna cervical. M. Ubierna Garcés, M. Ramírez Valencia, A. Llado Blanch .....</b>	<b>49</b>
– Etiología .....	49
– Epidemiología .....	49
– Presentación clínica .....	49
– Manifestaciones radiológicas .....	50
– Otras localizaciones .....	51
– Diagnóstico diferencial .....	52
– Tratamiento .....	53
– Lesiones traumáticas .....	53
– Tratamiento de las lesiones traumáticas .....	54
– Pronóstico de la afectación cervical .....	55
– Resumen .....	55
– Bibliografía .....	55

# Fisiopatología de la enfermedad discal degenerativa del raquis cervical

E. Cáceres Palau, A. Molina, G. Saló y A. García de Frutos

## INTRODUCCIÓN

La mayoría de las enfermedades del disco intervertebral cervical ocurren por un origen degenerativo; las causas inflamatorias, tumorales y del desarrollo son mucho menos frecuentes. En las últimas décadas se ha evidenciado un interés creciente en los trastornos funcionales y estructurales causados por la degeneración discal.

Los últimos descubrimientos biomecánicos y bioquímicos forman en la actualidad la base del conocimiento funcional de la degeneración discal. Los cambios en la consistencia y el volumen de la sustancia fundamental del disco intervertebral condicionan un efecto sobre toda la función del esqueleto axial.

El cuerpo vertebral, las estructuras intervertebrales, ligamentos y músculos componen el llamado *segmento de movimiento vertebral*<sup>1</sup>. Las características metabólicas del disco intervertebral y las demandas mecánicas a la que es sometido son responsables de muchas enfermedades originadas en el segmento vertebral de movimiento. Un cambio en alguno de estos elementos a menudo afecta a los otros.

Las columna cervical y lumbar, situadas a los extremos de un segmento mucho más rígido como la columna torácica, son a menudo fuente de sintomatología. Las condiciones topográficas específicas de estos segmentos añaden una sintomatología característica de cada cuadro clínico. A menudo existe una discrepancia entre los cambios patoanatómicos, las exploraciones complementarias y los hallazgos clínicos, pero es fundamental conocer los cambios que se producen desde el nacimiento hasta la vejez en los discos intervertebrales para poder conocer la enfermedad discal degenerativa.

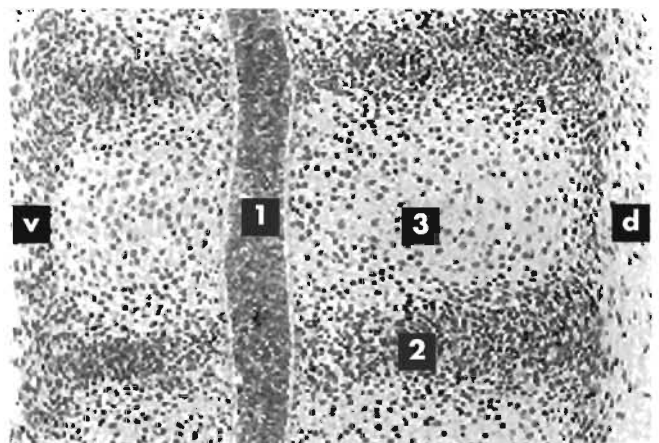
## DESARROLLO DEL SEGMENTO INTERVERTEBRAL

El conocimiento adecuado del desarrollo de los segmentos intervertebrales es necesario para comprender los cambios patológicos que se puedan producir en el disco intervertebral del adulto. Los estudios anatómicos sobre

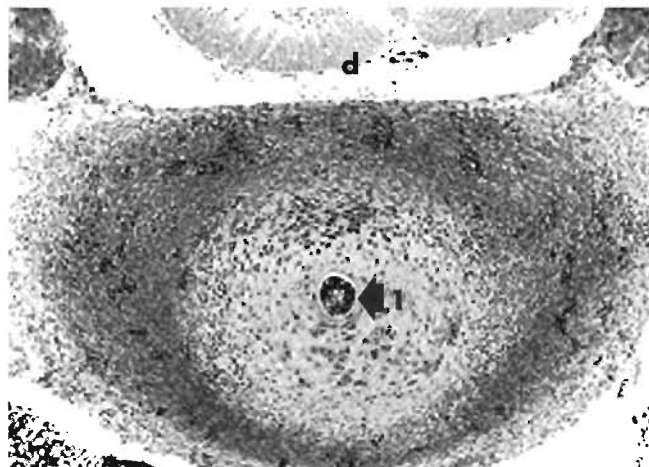
el desarrollo embriológico y las malformaciones congénitas del raquis fueron publicados por Tondury<sup>2</sup> y sus colaboradores —Larcher<sup>3</sup>, Prader<sup>4</sup> y Trout<sup>5</sup>— y mostraron en series cronológicamente sucesivas la secuencia de regresión de la notocorda como precursora de las vértebras y el espacio intervertebral (Fig. 1).

Durante el desarrollo embriológico de las vértebras, la notocorda es reemplazada rápidamente por el cartílago y posteriormente por el hueso, siendo comprimida y asimismo reemplazada progresivamente en su entera longitud. La notocorda aumenta sus dimensiones a nivel del disco y posteriormente desaparece en la zona del cuerpo vertebral. La zona interna paracordal y la zona ligeramente excéntrica de la notocorda formarán la base del núcleo pulposo. La zona más periférica del blastema discal muestra una estructura más densa que originará el *anulus fibroso* (Fig. 2).

Ocasionalmente, en especial en la zona cervical y sacra, pueden quedar células remanentes de la notocorda des-



**Figura 1.** Sección sagital del desarrollo de la columna vertebral de un embrión de 12 mm. La notocorda (1) está situada en el anclaje del disco (2) y el cuerpo vertebral (3) en dirección caudal-craneal. v: ventral; d: dorsal.



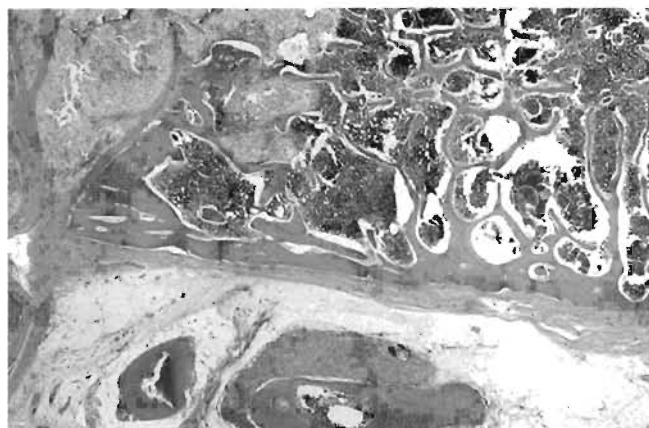
**Figura 2.** Sección transversal a través del disco de un embrión de 30 mm. La notocorda está localizada en el centro (1). d: dorsal.

pués de ser precursora del núcleo pulposo, restos celulares que pueden malignizarse en el adulto y condicionar la aparición de uno de los tumores malignos más frecuentes del raquis: el cordoma (Fig. 3).

Uno de los enigmas en el desarrollo del disco intervertebral es la aparición en el núcleo pulposo (NP) de fibrocartilago donde previamente existían células notocordales. El NP del disco intervertebral (DIV) es sometido a una transición cronológica de un núcleo de células notocordales a un NP de fibrocartilago<sup>6-9</sup>. En dos trabajos recientes, Kim<sup>10-11</sup> y colaboradores demuestran que la población de condrocitos del NP tiene su origen en la migración de células del platillo vertebral. Para ello investigan la expresión de la matriz de metalproteinasa tipo 1, la proteína K-67 y el colágeno tipo II procedentes del fibrocartilago.

El centro del cuerpo vertebral se osifica gradualmente, y entre el cuerpo vertebral y el disco se forma un borde cartilaginoso que posteriormente formará el platillo vertebral (Fig. 4 A y B).

Todas las estructuras del segmento intervertebral, importantes para la función mecánica de la columna cer-



**Figura 3.** El cordoma es un tumor maligno derivado de los restos celulares de la notocorda, que característicamente presentan células con burbujas intracitoplasmáticas o filariformes.

vical, están presentes en el nacimiento. El segmento de crecimiento en el embrión y en el recién nacido tiene una irrigación situada en su zona periférica o externa. Estos vasos se originan de la red vascular vecina y penetran directamente al *anulus* fibroso. Perforan de forma radial sus laminillas y forman redes de capilares sin penetrar en las capas más profundas del *anulus* fibroso ni del núcleo pulposo. Desde el inicio, la nutrición de los segmentos centrales del disco intervertebral se produce por difusión a través de los platillos vertebrales.

Los cuerpos vertebrales y los segmentos intervertebrales se desarrollan gradualmente hasta adquirir la forma final del adulto<sup>12</sup>. El crecimiento se produce desde la zona proliferativa del cartilago de crecimiento en forma de anillo del platillo vertebral, que puede persistir hasta los 18 años de edad<sup>13</sup>.

El *anulus* fibroso incrementa su espesor mediante aposición intersticial. Su vascularización decrece a partir de los cuatro años de edad, sin que exista una explicación razonable para ello. Las pobres condiciones nutricionales tienen un efecto sobre la cantidad y la calidad del tejido conectivo de los segmentos intervertebrales. Con el crecimiento futuro, la relación entre el tamaño del cuerpo vertebral y el segmento intervertebral muestra un cambio continuo a favor del tamaño del cuerpo vertebral. Al nacimiento ambos tienen la misma altura, pero al final del período de crecimiento la relación es de uno a tres. Cualitativamente, el disco intervertebral de los jóvenes adultos muestra cambios parecidos a una involución senil, causados principalmente por la reducción de su contenido acuoso. Ello produce cambios en la consistencia y el color del tejido discal, visibles macroscópicamente cuando se practica una incisión en disco fresco. En niños y recién nacidos la superficie de corte del disco es gelatinosa y tiene apariencia líquida. Con el avance de la edad, los tejidos del centro del disco cambian su constitución, pierden su carácter homogéneo gelatinoso y adquieren un aspecto fibroso más seco.

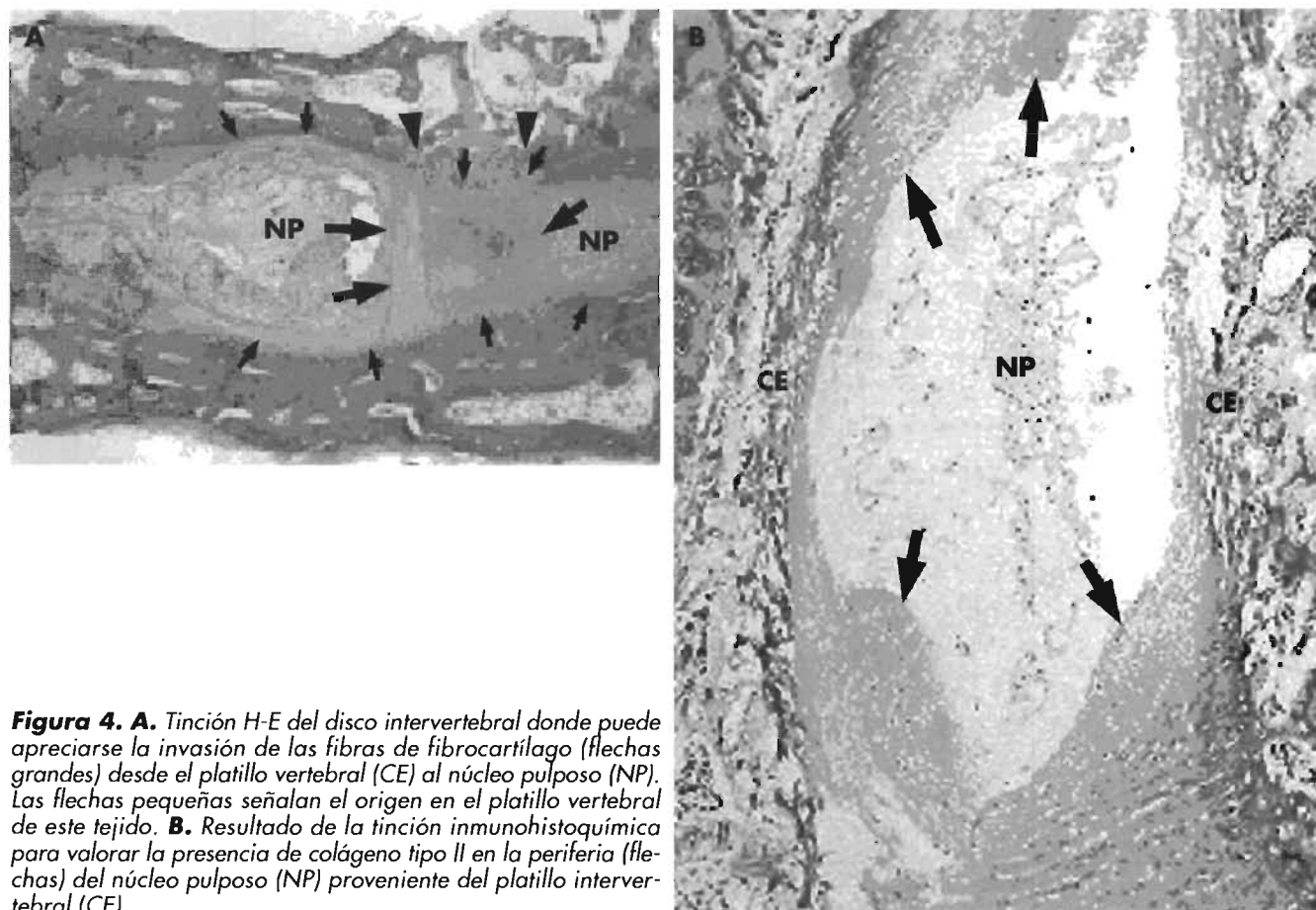
## ANATOMÍA DEL DISCO INTERVERTEBRAL

El disco intervertebral posee cuatro componentes: el núcleo pulposo, *anulus* fibroso y los dos platillos vertebrales. El segmento de movimiento incluye la mitad de la vértebra adyacente, los ligamentos longitudinales anterior y posterior, el ligamento amarillo, las facetas y todas las partes blandas del canal vertebral y los tejidos entre la espina y la apófisis transversa a este nivel.

Ordinariamente, existen cinco discos intervertebrales cervicales y uno cervicotorácico. En el plano sagital tienen una forma trapezoidal correspondiente a la curva fisiológica cervical en lordosis.

Los platillos vertebrales están compuestos de cartilago hialino. Se adhieren a los platillos vertebrales mediante una capa calcificada con finos poros por la que se filtran los nutrientes.

El *anulus* fibroso está compuesto por fibras que se extienden de un cuerpo vertebral al siguiente mediante fibras entrelazadas en forma de espiral. La zona marginal del *anulus* fibroso está equipada con fibras de Sharpey que se anclan firmemente en el anillo epifisario del cuerpo ver-

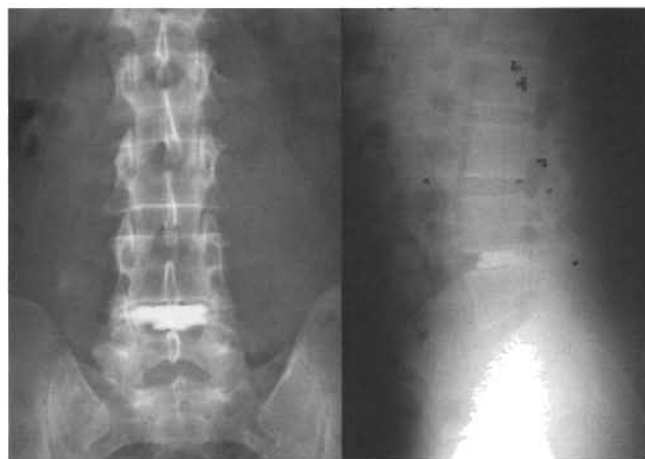

**Figura 4. A.** Tinción H-E del disco intervertebral donde puede apreciarse la invasión de las fibras de fibrocartilago (flechas grandes) desde el platillo vertebral (CE) al núcleo pulposo (NP). Las flechas pequeñas señalan el origen en el platillo vertebral de este tejido. **B.** Resultado de la tinción inmunohistoquímica para valorar la presencia de colágeno tipo II en la periferia (flechas) del núcleo pulposo (NP) proveniente del platillo intervertebral (CE).

tebral. Las láminas del *anulus* fibroso son más numerosas y fuertes en las zonas anterior y lateral que en la zona posterior.

Los restos de la notocorda forman el núcleo pulposo; por esta razón se ubica algo posterior en la zona intervertebral donde la columna se sitúa en situación neutra. Durante la etapa de crecimiento, existen unas bandas reticulares que constituyen un núcleo estrecho con apariencia de núcleo notocordal en adición a las células vesiculares de la notocorda. Los espacios reticulares de *esta red* contienen un líquido mucoide que constituye la sustancia fundamental. Éste crea un amplio espacio ramificado que inicialmente está relleno de sinovial —parecido a un fluido— y, posteriormente, de un tejido gelatinoso. Este tejido fluye en el momento en que un disco es abierto. En individuos adultos, el tejido del núcleo pulposo se desparrama fácilmente y contiene cavidades. Ello permite inyectar con facilidad 1-2 cm<sup>3</sup> de fluido en el disco. En individuos jóvenes, el tejido interdiscal es mucho más coherente, por lo que hace la inyección de fluido más difícil (Fig. 5).

El ligamento longitudinal anterior cubre la superficie anterior del cuerpo vertebral y se diseca del *anulus* fibroso sin dificultad a diferencia del ligamento longitudinal posterior conectado mucho más íntimamente con el *anulus* fibroso y no tan fácilmente aislado. A nivel del cuerpo vertebral el ligamento es más ancho craneal que caudalmente. A nivel del disco intervertebral la parte lateral del ligamento longitudinal se dirige oblicuamente en direc-



**Figura 5.** La discografía permite diferenciar entre la alteración morfológica y el dolor concordante en el momento de inyectar el fluido de contraste en el espacio interdiscal.

ción caudal y se adhiere al periostio en la base del arco vertebral, y por esta razón la tensión de estas fibras por la profusión de un disco puede causar dolor perióstico.

El ligamento *flavum* se dispone interlaminar y aumenta su grosor a partir de la columna cervical hasta la lumbar y conjuntamente con el ligamento interespinoso soporta los elementos posteriores durante la inclinación anterior en cifosis y en la posición erecta.

## ESTRUCTURA MICROSCÓPICA Y BIOQUÍMICA

A excepción de unos restos de la notocorda, el segmento vertebral en el hombre contiene solo aquellos elementos tisulares que también están presentes en el tejido fibroso y conectivo de otras localizaciones del cuerpo humano. Los componentes del tejido conectivo se encuentran alineados entre los cuerpos vertebrales dependiendo de las sollicitaciones mecánicas a las que están expuestos. El disco intervertebral está claramente definido desde su periferia y el tejido fibroso se dispone de tal manera que el disco podría llamarse órgano de tejido conectivo. Los elementos del tejido conectivo que son similares desde el punto de vista histológico y biomecánico, se separan entre sí en el segmento intervertebral. El anillo fibroso está compuesto mayoritariamente de fibras: el núcleo pulposo es sustancia fundamental y los platillos cartilagosos son de cartílago hialino. Estos tejidos son producidos por las células del tejido conectivo y constituyen entre el 20 y el 30% del volumen tisular. El tejido discal contiene fibroblastos, células cartilaginosas y ocasionalmente células de la notocorda. Las células del tejido conectivo producen sustancia fundamental y fibras, en parte intracelular y extracelular. Las células necesitan un sustrato metabólico molecular bajo, como aminoácidos, sales, glucosa y agua, para poder sintetizar las moléculas extracelulares.

El contenido acuoso del núcleo pulposo disminuye desde un 90% de agua durante el primer año de vida hasta un 74% en la octava década de la vida. Los tejidos no contienen agua libre; el agua es un componente estructural de las macromoléculas. El contenido de agua en el disco intervertebral humano se puede medir mediante resonancia magnética (RM) y varía cuantitativamente el contenido de agua en un segmento intervertebral entre la mañana y la noche. Además del fluido intersticial, el tejido discal contiene sales minerales, enzimas, matriz orgánica y una pequeña cantidad de grasa. En el disco de individuos de edad avanzada se pueden encontrar cristales de fosfato cálcico.

También pueden encontrarse iones inorgánicos de sodio, potasio y calcio en la periferia o disueltos en el fluido intersticial. Los iones de calcio están unidos a los mucopolisacáridos de la matriz, en donde pueden aumentar hasta 35 veces la concentración del fluido intracelular. Ello indica que el calcio es atraído por el tejido del disco. La mineralización del tejido conlleva aumento en fósforo y depósito de cristales. La alta concentración de potasio en la porción cartilaginosa del disco se debe a su contenido celular. El sodio está parcialmente unido a la matriz; otros iones se encuentran en el fluido intersticial.

La proporción de sustancia fundamental en el tejido discal aumenta desde el *anulus* fibrosos hasta el núcleo pulposo. La sustancia fundamental es parte de la matriz orgánica, y contiene principalmente glucoproteínas y polisacáridos.

Las glucoproteínas son proteínas y carbohidratos. Se caracterizan por su viscosidad y propiedades higroscópicas. Los polisacáridos son principalmente mucopolisacáridos como el ácido hialurónico, condroitín sulfato, queratán sulfato y heparina. Los mucopolisacáridos confieren la viscosidad a la sustancia fundamental. Estas macromoléculas tienen un gran poder hidrodinámico. La capacidad

de hidratación de los mucopolisacáridos proporciona propiedades hidrodinámicas, elasticidad y viscosidad de la sustancia fundamental. A partir de productos intermedios del metabolismo de la glucosa se produce la síntesis de los mucopolisacáridos y de las macromoléculas a nivel intra y extracelular. Se responsabiliza a las células cartilaginosas de las actividades metabólicas que tienen lugar en el disco. Así, sintetizan su propia matriz orgánica, que consiste en colágeno y complejo mucopolisacárido-proteína.

La biosíntesis de los grupos macromoleculares es una función celular recurrente. La sustancia extracelular tiene una expectativa de vida limitada, y se debe renovar constantemente. Normalmente, hay un equilibrio entre la síntesis y la degradación de las macromoléculas. Por ejemplo, los ácidos mucopolisacáridos tienen un recambio alto. La vida media biológica del condroitín sulfato se ha determinado de 7 a 16 días; para el ácido hialurónico es de dos a cuatro días. Se debe mantener un constante intercambio metabólico en el segmento intervertebral para asegurar la biosíntesis y el catabolismo de los elementos extracelulares. Las células del disco intervertebral con inadecuada nutrición producen macromoléculas de calidad y cantidad pobre.

Se estima que el contenido colágeno de la matriz constituye aproximadamente del 44 al 51% del peso en seco del disco. Las proteínas colágenas de las fibrillas son principalmente aminoácidos glicina (30%), prolina (12%) y hidroxiprolina (12-14%), y presentan una estructura macromolecular. Las fibras de colágeno se encuentran principalmente en el anillo fibroso como un entramado denso de fibrillas. Esta estructura se hace más densa en la periferia, como han demostrado los estudios microscópicos. Las fibras de la periferia se disponen en gruesos haces más o menos paralelos. Están agrupados de manera similar a las capas de cebolla. Las células del tejido fibroso están alineadas de forma biconvexa entre las fibrillas de colágena. Los mucopolisacáridos mantienen unidas las fibras de colágena unidas. Se forma una superestructura macromolecular por la fuerte unión entre las moléculas y constituyen una estructura tridimensional mecánicamente sólida. Dicho sistema forma una barrera para la difusión de moléculas y controla el metabolismo intercelular.

Los estudios experimentales realizados han mostrado que estas barreras son permeables sólo por sustancias de peso molecular menor a 400, que funcionan como membranas semipermeables. La síntesis de colágeno se inicia intracelular. Primero las células producen un precursor soluble, tropocolágeno, y por polimerización se convierte en colágeno insoluble de forma extracelular. Las macromoléculas de colágeno sufren procesos constantes de síntesis y degradación, al igual que sucedía con el metabolismo de los mucopolisacáridos. Las fibras de colágeno tienen una vida media de 30-60 días. El metabolismo del colágeno se enlentece con la edad. La colagenasa degrada el colágeno.

Los enzimas se forman en los lisosomas de las células del disco y actúan como biocatalizadores acelerando el proceso metabólico. Tienen funciones de degradación y de síntesis. La actividad enzimática, así como la corta vida media, demuestran, contrariamente a lo que se creía, que

la actividad metabólica en el disco intervertebral es intensa. Puede verse influenciada por factores mecánicos y biomecánicos, incluso desde el exterior.

## EL DISCO INTERVERTEBRAL COMO SISTEMA OSMÓTICO

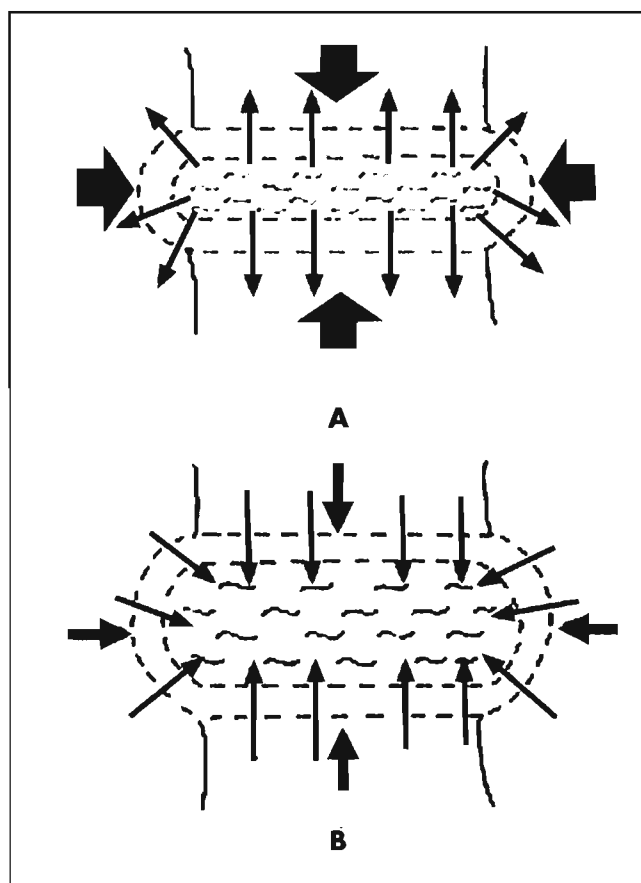
Los platillos cartilagosos, el anillo fibroso, el interior del disco y los tejidos paravertebrales y el hueso esponjoso de la vértebra adyacente forman un sistema osmótico para el intercambio de sustancias y líquidos. Las capas externas del segmento intervertebral tienen propiedades de membrana semipermeable. Sin embargo, la permeabilidad de las capas externas del disco para líquidos y sustancias disueltas no es igual en todos los segmentos. Diversos estudios han demostrado que la glucosa difunde principalmente a través de los platillos vertebrales, mientras que la difusión de los iones sulfato tiene lugar a través del anillo fibroso. Las moléculas individuales y la disposición tridimensional de las fibras forman conjuntamente un entramado microscópico en la parte exterior del anillo fibroso y de los platillos vertebrales que sólo permite la difusión de moléculas pequeñas. Ello incluye agua y productos de bajo peso molecular y de desecho. Los platillos vertebrales y el anillo fibroso constituyen una barrera entre dos espacios tisulares con diferencias mecánicas y biológicas: la parte interior del disco por un lado, y, por otro, el tejido paravertebral y el hueso esponjoso. Estos espacios se diferencian fundamentalmente en su presión hidrostática. Los tejidos blandos que rodean el disco y los espacios de la médula ósea del hueso esponjoso vertebral tienen una presión normal de sólo unos mm de mercurio. Además, el segmento intervertebral está expuesto a cargas considerables, que pueden exceder los 1.000 kp (10.000 N) dependiendo de la posición del cuerpo y del peso cargado o levantado. El movimiento del fluido contra este gradiente de presión tiene lugar en la dirección del disco para proteger al segmento intervertebral de ser comprimido a corto plazo. Las macromoléculas en el interior del disco (principalmente mucopolisacáridos) tienen una capacidad higroscópica alta, y pueden retener fluido incluso cuando está expuesto a presiones importantes. La presión osmótica se define como la presión a la cual una solución concentrada atrae agua u otros solutos a través de una membrana semipermeable. El movimiento osmótico de un fluido se produce por la presión de la carga, y continúa hasta que dicha presión y la presión osmótica se equilibran.

La presión osmótica del coloide es la presión osmótica ejercida por soluciones de macromoléculas.

Otro factor a tener en cuenta en el organismo vivo, especialmente en el disco intervertebral, es la presión hidrostática. Se define como la presión a la cual un cuerpo es capaz de absorber agua y expandirse contra resistencia. La presión de expansión de un disco intervertebral puede ser medida experimentalmente. Un disco comprimido se expande de nuevo tan pronto como la presión disminuye. La velocidad de expansión y la capacidad de expansión dependen de las propiedades elásticas y de la capacidad higroscópica del tejido discal; así, el disco de un individuo joven se reexpande más rápidamente y con


mayor fuerza después de ser sometido a compresión que el de un individuo mayor.

La presión osmótica coloidal y la presión de expansión juntas forman la presión oncótica. Al contrario que ocurre en la parte periférica del segmento intervertebral, la parte interna del disco se diferencia por su elevada presión hidrostática y osmótica. Estas fuerzas condicionan el movimiento del fluido dentro y fuera del disco en direcciones opuestas (Fig. 6). La concentración y el gradiente de presión en el borde del disco intervertebral se determinan por la correlación entre la presión hidrostática y osmótica intradiscal y extradiscal (Tabla 1). La presión tisular fuera del disco y la presión higroscópica en el disco están en un lado, y la presión del disco y la presión higroscópica, en el otro. Así, cuando el peso o presión es superior, condiciona un movimiento de sustancias y fluidos. Esta interacción entre la presión hidrostática y la presión oncótica es importante para la nutrición del disco, y también para la función y el movimiento del segmento.



**Figura 6.** Cambios en la presión intradiscal. **A.** Incremento en la presión intradiscal: la presión intradiscal mayor de 80 kp (800 N) empuja los fluidos y los productos metabólicos de desecho fuera del disco. El volumen del disco disminuye: el segmento intervertebral disminuye de tamaño. La mezcla de macromoléculas en el interior del disco aumenta su concentración, con lo que se favorece su capacidad de absorción. **B.** Disminución de la presión intradiscal: la presión del disco es menor de 80 kp (800 N). Se produce la captación de fluidos y metabolitos en el interior del disco intervertebral. El volumen del disco aumenta y la altura del segmento intervertebral crece. La mezcla de macromoléculas se diluye, con lo que su capacidad de absorción disminuye.

**TABLA 1**  
**RELACIÓN ENTRE LAS PRESIONES HIDROSTÁTICAS Y OSMÓTICAS INTRA Y EXTRADISCALES**



El sistema osmótico del segmento intervertebral puede ser influenciado mecánica y bioquímicamente. La presión mecánica del disco o presión intradiscal está sujeta a desviaciones significativas dependiendo de la posición del cuerpo. No existe ningún órgano en el cuerpo humano sometido ha cambios tan significativos de presión como el disco intervertebral. Nachemson, en 1996<sup>14</sup>, determinó la relación entre la posición del indicado (sentado, de pie estirado en la cama) y la presión intradiscal.

### ANATOMÍA PATOLÓGICA DE LA DEGENERACIÓN DISCAL

La nutrición del disco intervertebral se modifica en los primeros años de la vida. Inicialmente, estos cambios se traducen en un déficit en el suministro de nutrientes de los fibroblastos discales, que rápidamente sufren una degeneración grasa visible en la mayoría de las preparaciones histológicas realizadas en exéresis de discos intervertebrales. Con el avance de la edad, la presión continuada del disco intervertebral causa grietas concéntricas y fisuras radiales en el tejido cartilaginoso (Fig. 7 A y B). El sistema cavernoso del núcleo pulposo aumenta de tamaño y comunica con las fisuras procedentes del *anulus* fibroso, que pueden ser demostradas mediante discografía.

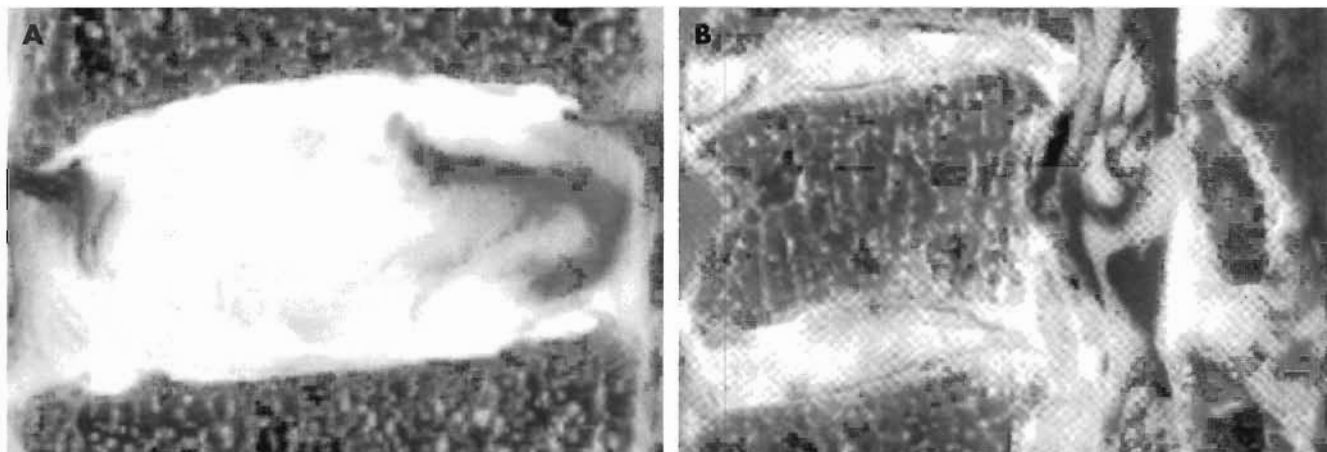
El fenómeno del *vacuum* traduce la presencia de gas visible en el control radiológico, con TC o bien en la RM, y patognomónico de degeneración discal. El origen y la composición del gas son desconocidos. La apariencia amarillenta y parda del disco intervertebral también se atribuye a la degeneración discal. Este proceso sólo se produce

cuando existe comunicación entre las cavidades del *anulus* fibroso y los platillos vertebrales y las yemas vasculares procedentes de la médula ósea. Inicialmente, esta degeneración discal está circunscrita al disco y al espacio interdiscal, traduciéndose en la radiología convencional con una disminución del espacio intervertebral.

Los procesos reparativos avanzan desde el platillo vertebral y el hueso circundante, ya que el disco puede considerarse en estos estadios como avascular. Este proceso regenerativo es conocido como osteocondrosis, ya que afecta tanto al tejido óseo como al cartilaginoso. Los platillos intervertebrales adyacentes se trasforman adquiriendo características de esclerosis y contornos irregulares. Estos cambios son fácilmente diferenciables de los de otros orígenes, como el infeccioso o el tumoral. Ocasionalmente, pueden observarse en los casos avanzados quistes subcondrales o quistes yuxtafacetarios debidos a la degeneración facetaria añadida a la degeneración discal. Más excepcionalmente, en las preparaciones histológicas puede identificarse la presencia de ferritina por hemorragias yuxtalescales y facetarias.

Los cambios osteocondríticos son más frecuentemente vistos en los segmentos cervicales de mayor movimiento (columna cervical baja), debido a la alta demanda mecánica de estos segmentos.

El deterioro y la pérdida de turgencia del disco intervertebral ocasionan inestabilidad cervical en el segmento afecto. Esta inestabilidad condiciona una excesiva tensión de las conexiones ligamentosas, especialmente del ligamento longitudinal común anterior, que atraviesa los espacios discales y se ancla en los cuerpos vertebrales a través



**Figura 7.** Las cavidades y fisuras que se producen en el disco intervertebral aumentan con la edad. Se traducen en imágenes de vacuum en la radiología convencional y de pérdida de brillo en T2 en la RM (enfermedad del disco negro o dark disc disease). **A.** Corresponde a un disco de una persona de 42 años. **B.** Corresponde a un disco de una persona de 66 años.



de las fibras de Sharpey situadas en los bordes de los platillos intervertebrales. En estos anclajes se produce una reacción que con los años puede, en ocasiones, calcificar todo el ligamento longitudinal. Estas crestas espondilóticas se desarrollan en los márgenes laterales y anteriores del cuerpo vertebral, pero tan solo en el recorrido del ligamento longitudinal. Estas crestas se dirigen inicialmente en un trayecto horizontal y, posteriormente, se sitúan de forma vertical. Con el tiempo, y en individuos especialmente susceptibles, este proceso puede ser muy exagerado (*espondilosis hipersostósica*), pero en muchas ocasiones con poca sintomatología clínica, siendo mucho más sintomáticos los cambios producidos en el propio disco.

Si los cambios degenerativos en el disco progresan, parte del *anulus* fibroso pueden separarse en forma de secuestro. Las brechas radiales posibilitan un desplazamiento intradiscal, que sometido a presión, condiciona la migración del núcleo pulposo a través de estas fisuras (hernia discal). El tejido de una protusión discal contiene núcleo pulposo, como también parte del *anulus* fibroso del cartílago del platillo vertebral.

Los vasos sanguíneos se expanden en el tejido discal remanente como las raíces de un árbol en el suelo. Con el tiempo, lo desplazan, y puede observarse un tejido cicatrizal rico en vasos. Este fenómeno tiende a reparar la inestabilidad segmentaria, restando movimiento al segmento y permitiendo la adaptación del resto de los elementos (raíces, vasos) a la nueva situación.

## CAMBIOS BIOQUÍMICOS EN LA DEGENERACIÓN DISCAL

Simultáneamente, en el disco sometido a degeneración se produce una pérdida de agua y cambios en la composición bioquímica de tejido intervertebral de forma paralela a los cambios morfológicos descritos en el apartado anterior. Una disminución del contenido acuoso del disco intervertebral es un cambio característico del envejecimiento del disco intervertebral. En los primeros años de vida, el núcleo pulposo contiene más agua que el *anulus* fibroso. Con el tiempo esta diferencia decrece más y más. La disminución en el contenido acuoso puede en la actualidad identificarse con la práctica de una resonancia magnética nuclear donde las imágenes en T2 traducen el contenido hídrico del disco en mayor o menor intensidad del brillo de la señal captada. En general, los discos con menor contenido acuoso aparecen más oscuros (enfermedad del disco negro) que aquellos que tienen un mayor contenido de agua. Los cambios degenerativos fueron interpretados

a nivel lumbar por Modic<sup>15</sup>, aunque pueden ser extrapolados a nivel cervical. En la tabla 2 se describen los cambios de los tres tipos de degeneración clasificados por RM.

El agua es un componente fundamental en las macromoléculas intradiscales. Sirve también como mecanismo de transporte de los desperdicios metabólicos.

La nutrición del segmento intervertebral se deteriora con el incremento de la pérdida de fluido.

Con el avance de la edad, ocurren cambios en la matriz orgánica del disco. El contenido de calcio disminuye debido a la reducción celular durante el envejecimiento del individuo. El contenido de magnesio y de sulfuro disminuye hasta los setenta años de forma inversa al aumento del contenido de nitrógeno, que aumenta.

Los cambios en el colágeno y los mucopolisacáridos (MPS) son importantes en el intercambio metabólico y la biomecánica del disco intervertebral. Las proteínas no colágenas se incrementan simultáneamente con el contenido de nitrógeno.

El contenido de colágeno del disco intervertebral aumenta hasta los veinte años, y posteriormente se mantiene más o menos constante. Con la edad, los mucopolisacáridos intradiscales sufren cambios cualitativos y cuantitativos. La reducción de la cantidad de mucopolisacáridos es un signo irrevocable de envejecimiento del disco intervertebral. Al mismo tiempo, el peso molecular de los MPS disminuye. Ello afecta mucho a la función del disco intervertebral, pues la capacidad de retener fluidos del disco sometido a tensión depende especialmente de su contenido en MPS y de la calidad del mismo, especialmente del tamaño de sus macromoléculas.

La depolimerización macromolecular enzimática del disco intervertebral produce metabolitos ionizados. Este aumento de partículas se traduce en un aumento transitorio de la presión oncótica intradiscal. La medición de la presión hidrostática de los discos en individuos de diferente edad muestra que en adolescentes y adultos jóvenes la reexpansión del tejido sometido a fuerzas de compresión es más potente y más rápida que en los individuos de edad avanzada. Las mediciones muestran presiones remarkablemente altas en individuos entre 30 y 50 años de edad. La presión de expansión decrece rápidamente a partir de los 50 años. Sin embargo, la profusión discal no es posible sin otros factores añadidos (Tabla 3).

Existe en la actualidad la certeza de que los factores genéticos pueden ser importantes en la génesis de la degeneración del disco intervertebral. Aunque algunos de estos hallazgos se han demostrado en la población finlandesa,

**TABLA 2**  
**CLASIFICACIÓN DE MODIC 14 DE LOS TIPOS DE DEGENERACIÓN DISCAL EN FUNCIÓN DE LOS CAMBIOS DEL TEJIDO MEDULAR DEL CUERPO VERTEBRAL**

Tipo lesión/RM	T1	T2
Modic I	<b>Edema:</b> disminución señal	Aumento señal
Modic II	<b>Degeneración grasa:</b> aumento señal	Aumento señal
Modic III	<b>Esclerosis:</b> disminución señal	Disminución señal

**TABLA 3**  
**FACTORES QUE PUEDEN ACTIVAR LA PROFUSIÓN DEL DISCO INTERVERTEBRAL**

Sobrecarga mecánica del disco  
Aumento de la presión de expansión en el disco  
Disrupción estructural del tejido discal  
Fuerzas de empuje y cizallamiento

no han sido tan fundamentales en los estudios con población griega<sup>16-21</sup>.

La investigación actual se dirige en la mayoría de los grupos a poder disponer de sustancias que, inyectadas en el interior del disco intervertebral, modifiquen la evolución degenerativa fisiológica de los discos.

## BIBLIOGRAFÍA

- Schmorl G, Junghans H. Die gesunde und die kranke Wirbelsäule in Roentgenbild Klinik 5. Stuttgart: Aufl Thieme, 1968.
- Tondury G. Die Lebenskurve der Zwischenwirbelscheiben. En: Trosdorf EH. Stuttgart: Wirbelsäule und Nervensystem Thieme, 1970.
- Larher F. Beitrag zur Entwicklung der Lendenwirbelsäule. Zurich: Diss, 1947.
- Prader A. Die Entwicklung der Zwischenwirbelscheiben beim menschlichen Keimling. Acta Anat, 1947; 3:115-120.
- Trout JJ, Buckwalter JA, Moore KC. Ultrastructure of the human intervertebral disc: II. Cells of the nucleus pulposus. Anat Rec, 1982; 204:307-314.
- Buckwalter JA. Aging and degeneration of the human intervertebral disc. Spine, 1995; 20:1307-1314.
- Ariga K, Yonenobu K, Nakase T y cols. Mechanical stress-induced apoptosis of end plate chondrocytes in organ-cultured mouse intervertebral discs: an ex vivo study. Spine, 2003; 28:1528-1533.
- Risbud MV, Izzo MW, Adams CS y cols. An organ culture system for the study of the nucleus pulposus: description of the system and evaluation of the cells. Spine, 2003; 28:2652-2658.
- An HS. Point of view. Spine, 2003; 28:2658-2659.
- Kim KW, Lim TH, Kim JG y cols. The origin of chondrocytes in the nucleus pulposus and histologic findings associated with the transition of a notochordal nucleus pulposus to a fibrocartilaginous nucleus pulposus in intact rabbit intervertebral discs. Spine, 2003; 28:982-990.
- Kim KW, Ha KY, Park JB, Woo YK, Chung HN, An HS. Expressions of membrane - Type I matrix metalloproteinase, Ki-67 protein and type II collagen by chondrocytes migrating from cartilage endplate into nucleus pulposus in rat intervertebral disc. Spine, 2005; 30:1373-1378.
- Trout JJ, Buckwalter JA, Moore KC. Ultrastructure of the human intervertebral disc:I. Changes in notochordal cells with age. Tissue Cell, 1982; 14:359-369.
- Nelson CL, Janecki CJ, Gildenberg PL y cols. Disk protrusions in the young. Clin Orthop, 1972; 88:142-150.
- Nachemson. The load on lumbar disc in different positions of the body. Clin Orthop, 1966; 45:107-112.
- Modic MT, Steinberg PM, Ross JS y cols. Degenerative disc disease: assessment of changes in vertebral bone marrow with MR imaging. Radiology, 1988; 166:193-199.
- Annunen S, Paassilta P, Lohiniva J y cols. An allele of COL9A2 associated with intervertebral disc disease. Science, 1999; 285:409-412.
- Postacchini F, Lami R, Pugliese O. Familial predisposition to discogenic low back pain. An epidemiologic and immunogenetic study. Spine, 1988; 13:1403-1406.
- Simmons ED, Guntupalli M, Kowalski JM y cols. Familial predisposition for degenerative disc disease. A case-control study. Spine, 1996; 21:1527-1529.
- Kimura T, Nakata K, Tsumaki N y cols. Progressive degeneration of articular cartilage and intervertebral discs. An experimental study in transgenic mice bearing a type IX collagen mutation. Int Orthop, 1996; 20:177-181.
- Paassilta P, Lohiniva J, Goring HH y cols. Identification of a novel common genetic risk factor for lumbar disk disease. JAMA, 2001; 285:1843-1849. Spine, 1995; 20:1307-1314.
- Kales SN, Linos A, Chatzis C, Sai Y, Halla M, Nasioulas G, Christiani DC. The role of collagen IX tryptophan polymorphisms in symptomatic intervertebral disc disease in southern European patients.

# Dolor cervical, radiculopatía cervical y mielopatía cervical: fisiopatología, historia natural y valoración clínica

R. Rao

## INTRODUCCIÓN

La espondilosis cervical es una enfermedad frecuente, a veces incapacitante, que ocurre en una gran parte de la población adulta como consecuencia de su envejecimiento. Una forma de abordar clínicamente la espondilosis cervical es dividirla de forma simplificada en tres tipos (o combinaciones de los mismos): dolor cervical axial, radiculopatía y mielopatía. Mientras que la patogenia de la mielopatía y la radiculopatía se conocen bien, las causas del dolor cervical siguen siendo muy controvertidas. El primer objetivo de este capítulo es revisar la fisiopatología y la historia natural de cada una de los tres tipos mencionados de espondilosis cervical. El segundo objetivo es describir los signos clínicos de la patología cervical discal.

## FISIOPATOLOGÍA DOLOR CERVICAL

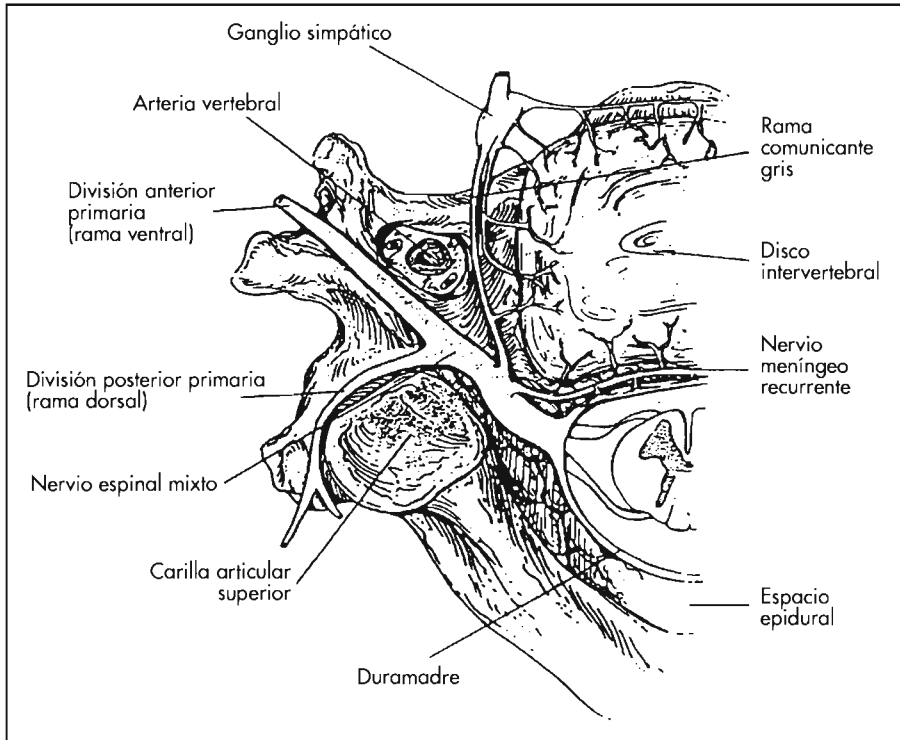
En muchos pacientes el dolor cervical axial se debe a factores musculares o ligamentosos posturales, a una mala ergonomía, al estrés o a la fatiga muscular crónica. El dolor muscular cervical puede ser secundario a una adaptación postural que tenga como causa primaria el hombro, la zona de unión cráneo-vertebral o la articulación temporomandibular. La fisiología del proceso doloroso del músculo afectado no se conoce. Se sabe que los pacientes con dolor miofascial crónico tienen un menor nivel de fosfatos de alta energía en los músculos afectados<sup>1</sup>. Lo que no se sabe es si ello es la causa del dolor o más bien su consecuencia. Las terminaciones nerviosas no encapsuladas del músculo actúan como quimiorreceptores y mecanorreceptores. Las terminaciones nerviosas quimiorreceptoras pueden responder a sustancias que se acumulan durante el metabolismo anaerobio de los músculos fatigados o a mediadores no neurogénicos del dolor liberados por una lesión o por la isquemia. Entre ellos destacan la bradiquinina, la histamina, la serotonina y los iones potasio. Las terminaciones nerviosas mecanorreceptoras responden al estiramiento o a la presión. La sensibilización de dichas termi-

naciones nerviosas puede ser causa primaria de dolor muscular.

La atribución del dolor cervical axial a cambios degenerativos en los discos cervicales o en las articulaciones de las carillas es un tema controvertido, sobre todo por la naturaleza ubicua de tales cambios en la columna vertebral. No obstante, parece ser que los discos cervicales y las articulaciones de las carillas pueden generar dolor. Las fibras nerviosas y las terminaciones nerviosas que hay en las zonas periféricas del disco<sup>2,3</sup> pueden explicar por qué los discos cervicales degenerados producen dolor directamente. Los discos están inervados por los nervios sinuvertebrales, que están formados por ramas de las raíces nerviosas ventrales y del plexo simpático<sup>3</sup> (Fig. 1). Una vez formados, dichos nervios vuelven hacia atrás para introducirse en el foramen intervertebral a lo largo de la parte posterior del disco, inervando parte del anillo fibroso, el ligamento longitudinal posterior, el periostio del cuerpo vertebral y del pedículo, y las venas epidurales adyacentes. Una revisión reciente de discografías cervicales realizadas durante un período de 12 años parece sugerir que la estimulación del disco cervical produce un patrón típico de dolor<sup>4</sup> (Fig. 2). En dicho estudio un alto porcentaje de pacientes presentó dolor cervical axial de múltiple origen discal.

Las articulaciones de las carillas también son fuente de dolor cervical axial. Las inyecciones provocadoras de dolor, realizadas en voluntarios asintomáticos en las articulaciones de las carillas, han permitido reproducir un tipo de dolor cervical axial y de hombro<sup>5</sup> (Fig. 3). Dicho tipo de dolor inducido por las articulaciones de las carillas puede tratarse de forma satisfactoria mediante inyecciones anestésicas en las mencionadas articulaciones<sup>6</sup>, o mediante bloqueos de las ramas primarias dorsales<sup>7</sup>. Ello sugiere que las articulaciones de las carillas juegan un papel importante en el desarrollo del dolor cervical axial.

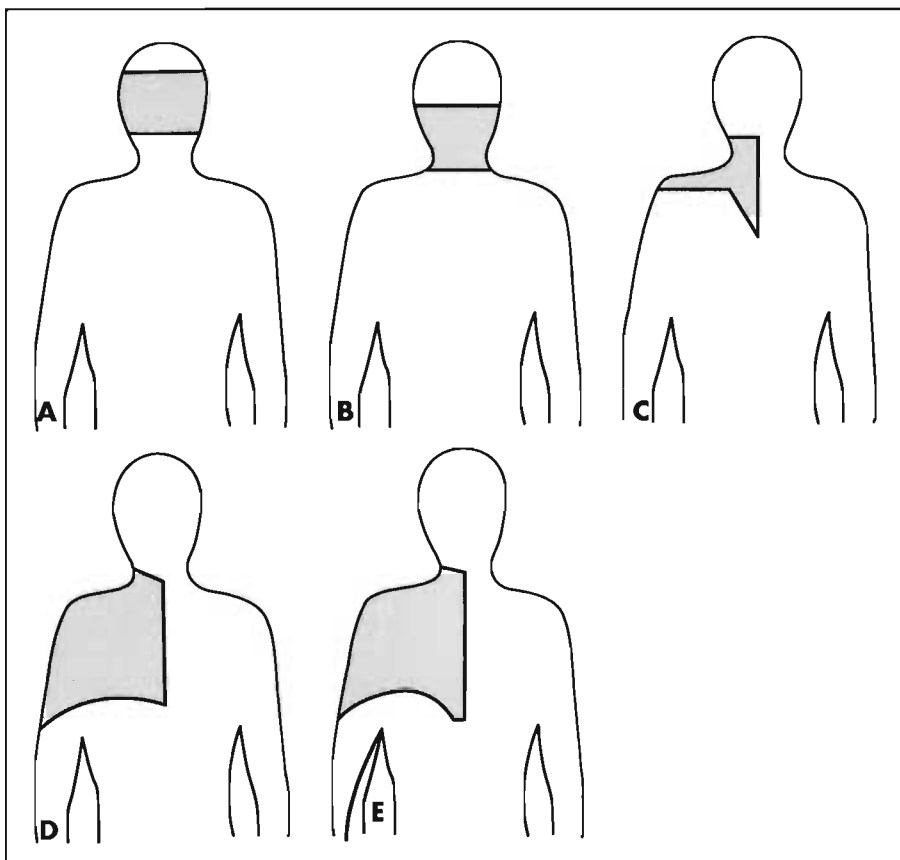
Los pacientes con artrosis en las articulaciones de la columna cervical superior pueden presentar dolor suboccipital intenso, irradiado hacia el cuello o hacia la parte posterior del oído. Las inyecciones en las articulaciones



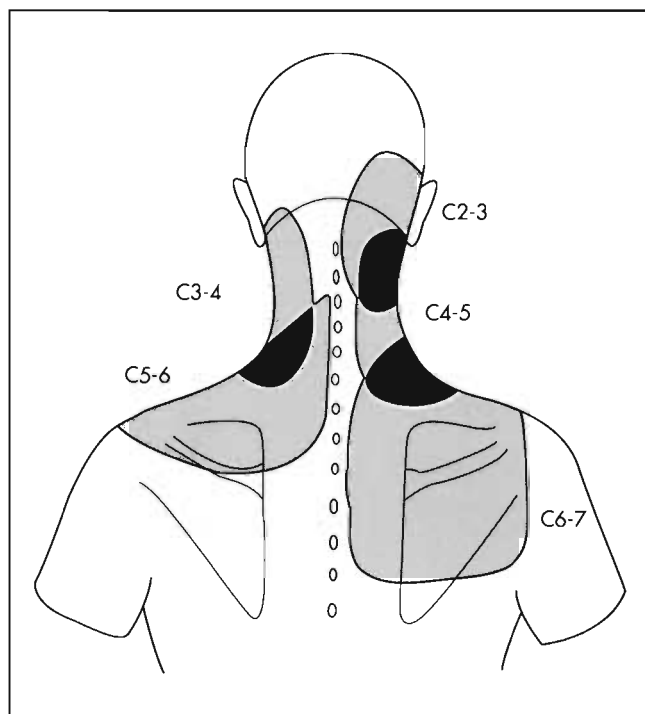
**Figura 1.** Sección transversal que muestra la raíz nerviosa cervical, las ramas primarias dorsal y ventral, los nervios sinuvertebrales o meníngeos recurrentes y el plexo simpático. Nótese la proximidad del espacio discal, de la arteria vertebral y de las articulaciones de las carillas (reproducido con autorización de Cramer GD, Darby SA (eds.). *Basic and Clinical Anatomy of the Spine, Spinal Cord and ANS*. St. Louis, MO, Mosby Year-Book, 1995; 141).

occipitoatloidea y atloaxoidea pueden reproducir el dolor en dicha zona<sup>8</sup>. Wächli y cols.<sup>9</sup> han publicado cefaleas unilaterales y dolor facial atípico secundarios a cambios dege-

nerativos en la primera y segunda vértebras cervicales. En algunos pacientes, las cefaleas suboccipitales parecen deberse a la irritación del nervio occipital mayor, que se



**Figura 2.** Patrones de dolor axial provocados durante la discografía en cada uno de los niveles cervicales. **A.** Nivel entre las segunda y tercera vértebras cervicales. **B.** Nivel entre la tercera y cuarta vértebras cervicales. **C.** Nivel entre la cuarta y quinta vértebras cervicales. **D.** Nivel entre la quinta y sexta vértebras cervicales. **E.** Nivel entre la sexta y séptima vértebras cervicales (reproducido con autorización de Grubb SA, Kelly CK, Bogduk N. *Cervical discography: Clinical implications from 12 years of experience*. Spine, 2000; 25:1382-1389).



**Figura 3.** Mapa completo de los patrones de dolor axial producidos por las inyecciones en las articulaciones de las carillas a nivel de las vértebras cervicales segunda a séptima (reproducido con autorización de Dwyer A, Aprill C, Bogduk N. Cervical zygapophyseal joint pain patterns: I. A study in normal volunteers. *Spine*, 1990; 15:453-457).

origina en las ramas posteriores de las vértebras cervicales segunda, tercera y cuarta. Otra posible fuente de dolor suboccipital son los nervios sinuvertebrales de las vértebras cervicales primera, segunda y tercera. Dichos nervios después ascienden para inervar los ligamentos atloaxoideos, la membrana tectoria, la duramadre de la médula espinal cervical superior y la fosa craneal posterior<sup>3</sup>.

### RADICULOPATÍA Y MIELOPATÍA CERVICALES

Los síntomas neurológicos de la espondilosis cervical se deben a una serie de cambios degenerativos, que fundamentalmente comienzan en el disco cervical. Los cambios en la composición química del núcleo pulposo y el anillo fibroso relacionados con la edad producen una pérdida progresiva de sus propiedades viscoelásticas. El disco pierde altura y se desplaza hacia atrás en el canal medular. Debido a dicha pérdida de altura, los cuerpos vertebrales se aproximan entre sí. Posteriormente, se produce una retracción del ligamento amarillo y de la cápsula en las articulaciones de las carillas, lo que hace que las dimensiones del canal medular y las de los forámenes disminuyan. También se forman osteofitos alrededor de los bordes discales y en las articulaciones uncovertebrales y de las carillas. El material discal desplazado hacia atrás, y los osteofitos o las partes blandas engrosadas del canal medular o del foramen, producen una compresión extrínseca de la raíz nerviosa o de la médula espinal.

La distorsión mecánica de la raíz nerviosa puede producir una debilidad motora o un déficit sensitivo. La pato-

genia exacta del dolor radicular no está clara, aunque se cree que además de la compresión hace falta una respuesta inflamatoria para que se produzca el dolor. En la raíz nerviosa comprimida los vasos sanguíneos intrínsecos se hacen más permeables, lo que secundariamente producirá un edema en la raíz. El edema y la fibrosis crónicas en la raíz nerviosa pueden alterar su umbral de respuesta, y aumentar por tanto su sensibilidad al dolor<sup>10</sup>. Los mediadores químicos neurogénicos del dolor liberados por los cuerpos celulares de las neuronas sensitivas y los no neurogénicos liberados por el tejido discal pueden jugar un papel importante en la iniciación y perpetuación de la respuesta inflamatoria<sup>11</sup> (Tabla 1). El ganglio de la raíz dorsal también ha sido implicado en la patogenia del dolor radicular. Como consecuencia de una breve presión se originan descargas prolongadas en los cuerpos celulares del ganglio de la raíz dorsal. Además de las sustancias químicas producidas en los cuerpos celulares del ganglio de la raíz dorsal, la membrana que rodea a dicho ganglio se hace más permeable que la de la zona que rodea a la raíz nerviosa, lo que permitirá la producción de una respuesta inflamatoria local más florida.

Ciertas posiciones del brazo pueden disminuir la tensión sobre en la raíz nerviosa, aliviando por tanto el dolor de tipo radicular. Davidson y cols.<sup>12</sup> han descrito el signo de la abducción del hombro (alivio del dolor radicular cuando el paciente pone su brazo sobre la cabeza). Dichos autores creen que, además de disminuir la tensión en la raíz nerviosa, la mencionada posición puede desplazar la raíz sensitiva o el ganglio de la raíz dorsal hacia arriba o hacia fuera lejos de la fuente de compresión, de modo que la descompresión de las venas epidurales contribuirá al alivio del dolor. La mielopatía espondilótica cervical es una manifestación de signos derivados de los fascículos largos, secundaria a una disminución del espacio necesario para la médula espinal cervical. Además de los procesos espondilóticos que contribuyen a la compresión

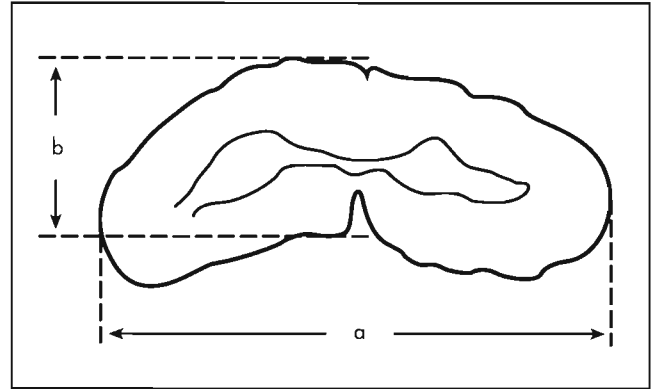
**TABLA 1**  
**MEDIADORES QUÍMICOS DEL DOLOR ESPINAL<sup>7</sup>**

Neurogénicos	No neurogénicos
Sustancia P	Bradiquinina
Somatostatina	Serotonina
Sustancia <i>cholecystinin-like</i>	Histamina
Péptido intestinal vasoactivo	Acetil colina
Péptido relacionado con el gen de la calcitonina	Prostaglandina E <sub>1</sub>
Péptido liberador de gastrina	Prostaglandina E <sub>2</sub>
Dinorfina	Leucotrienos
Encefalina	DiHETE
Gelanina	
Neurotensina	
Angiotensina II	

extrínseca (Fig. 4), se cree que hay otros factores importantes para el desarrollo de la mielopatía. Entre ellos destacan el diámetro anteroposterior del canal espinal, la compresión dinámica de la médula, los cambios dinámicos en la morfología intrínseca de la médula espinal y la vascularización de la misma.

Una disminución congénita del diámetro anteroposterior del canal espinal puede ser importante para el desarrollo de una mielopatía cervical. El diámetro anteroposterior de la columna subaxial en el adulto normal suele ser de 17-18 mm, siendo el diámetro aproximado de la médula espinal en dicha región de unos 10 mm. Cuando un individuo presenta un diámetro anteroposterior del canal espinal menor de 13 mm, se considera que padece una estenosis congénita. Existe una clara relación entre el aplanamiento de la médula en un canal estrecho y el desarrollo de la mielopatía cervical. Penning y cols.<sup>13</sup> creen que cuando el área transversal de la médula es inferior a 60 mm<sup>2</sup> aparecerán síntomas de compresión medular. Houser y cols.<sup>14</sup> creen que la forma y el grado de aplanamiento de la médula espinal son buenos indicadores del déficit neurológico presente. En dicho estudio, el 98% de los pacientes con estenosis severa y canal espinal en forma de banana sufrieron clínicamente de mielopatía. Ono y cols.<sup>15</sup> han descrito un cociente de compresión anteroposterior de la médula espinal. Dicho cociente se calcula dividiendo el diámetro anteroposterior de la médula y el diámetro transversal de la misma (Fig. 5). En dicho estudio, los pacientes con aplanamiento importante de la médula (cociente anteroposterior inferior a 0,4) normalmente tuvieron una peor función neurológica. Ogino y cols.<sup>16</sup> creen que un aumento del cociente (de 0,4 o mayor) o un aumento del área transversal (por encima de 40 mm<sup>2</sup>) son claros baremos de recuperación tras la cirugía.

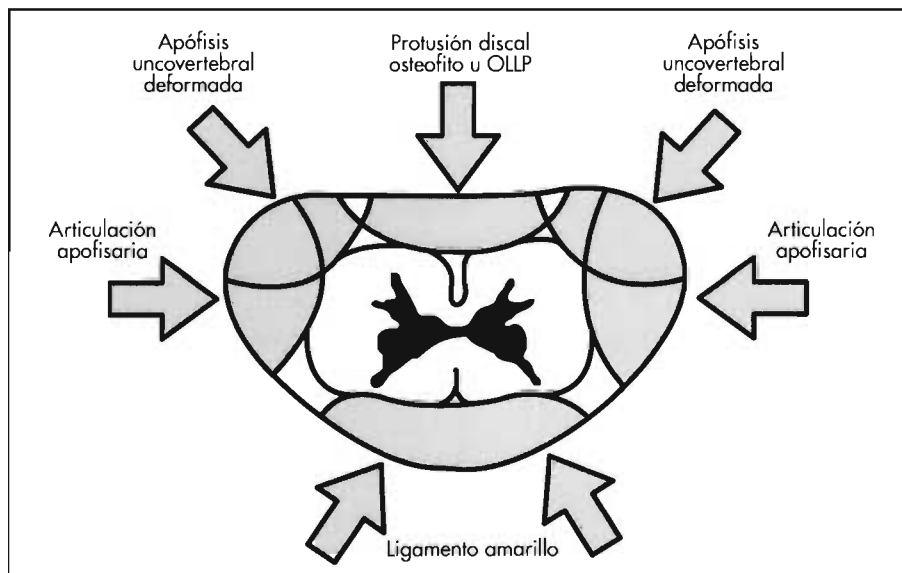
Hay ciertos factores dinámicos de la columna cervical que afectan al grado de compresión medular. La hiperextensión produce un estrechamiento del canal espinal al romper la lámina en pequeños trozos y deformar el ligamento amarillo. El desplazamiento o la angulación entre los cuer-



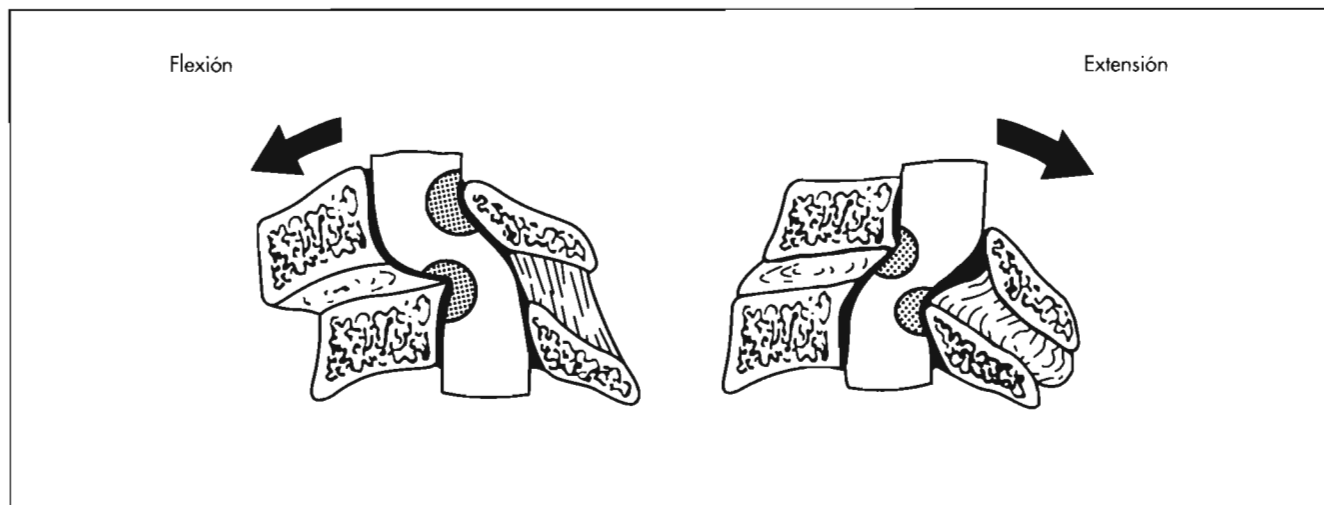
**Figura 5.** Cálculo del cociente de compresión anteroposterior (AP) en pacientes con mielopatía. AP:  $b/a \times 100$  (reproducido con autorización de Ono K, Ota H, Tada K, Yamamoto T. Cervical myelopathy secondary to multiple spondylotic protrusion: A clinico-pathologic study. Spine, 1997; 2:109-125).

pos vertebrales, en flexión o en extensión, pueden producir un estrechamiento del espacio disponible para la médula espinal. Los pacientes que no tengan compresión medular estática pueden sufrir una compresión dinámica de la misma, llegando a tener síntomas de mielopatía<sup>17</sup>. La retrolistesis de un cuerpo vertebral puede producir pellizcamiento de la médula entre el margen posteroinferior del cuerpo vertebral y el borde superior de la lámina situada por debajo de él (Fig. 6). Es posible que dicha compresión empeore en extensión, pudiendo aliviarse en flexión cuando la retrolistesis tiende a reducirse. El deslizamiento hacia delante de un cuerpo vertebral puede causar compresión de la médula entre el margen posterosuperior del cuerpo vertebral situado por debajo y la lámina situada por encima. Ello puede agravarse al flexionar la columna vertebral. Es frecuente ver en la tercera y cuarta vértebras cervicales de los ancianos una hipermovilidad por encima de un segmento rígido y degenerado (que puede producir mielopatía)<sup>18</sup>.

También pueden ocurrir cambios morfológicos en la propia médula espinal durante la flexión y la extensión.



**Figura 4.** Cambios degenerativos que contribuyen a la compresión de la médula espinal en la mielopatía cervical. OLLP: osificación del ligamento longitudinal posterior (reproducido con autorización de Bernhardt M, Hynes RA, Blume HW, White AA. Current concepts review: Cervical spondylotic myelopathy. J Bone Joint Surg Am, 1993; 75:119-128).



**Figura 6.** Compresión dinámica de la médula espinal durante la flexión y extensión de la columna (reproducido con autorización de Bernhardt M, Hynes RA, Blume HW, White AA. *Current concepts review: Cervical spondylotic myelopathy. J Bone Joint Surg Am*, 1993; 75:119-128).

Breig y cols.<sup>19</sup> han demostrado que la médula se estira con la flexión de la columna cervical, y se acorta y ensancha con su extensión. El engrosamiento de la médula con la extensión la hace más susceptible a la presión de un ligamento amarillo o una lámina retraídas. En flexión, la médula estirada es propensa a una mayor presión intrínseca cuando choca por delante con un disco o con un cuerpo vertebral.

En 1924, Barre<sup>20</sup> fue aparentemente el primero en proponer que los factores vasculares jugaban un papel importante en el desarrollo de la mielopatía cervical. Se cree que el desarrollo agudo o subagudo de mielopatía, en ausencia de compresión mecánica de la médula espinal, es patognomónico de estos pacientes<sup>21</sup>. Existen ciertas evidencias experimentales que apoyan el papel de los factores vasculares en la patogenia de la mielopatía. En experimentos realizados en perros, la isquemia de la médula cervical junto con la compresión de la misma ha producido lesiones neurológicas importantes<sup>22, 23</sup>. Se cree que los efectos de la isquemia y la compresión son aditivos, y también responsables de las manifestaciones clínicas de la mielopatía. En otro estudio, la obstrucción del plexo arterial periférico de los perros produjo cambios estructurales en la médula espinal<sup>24</sup>. El clásico trabajo de Breig y cols.<sup>19</sup> ha demostrado que el flujo sanguíneo de la arteria espinal anterior y de las arterias reticulares puede disminuir cuando dichos vasos son comprimidos por el disco o el cuerpo vertebral. Sin embargo, en dicha situación las tortuosas arterias espinales posteriores no se ven afectadas de forma importante. Los vasos que parecen más propensos a una disminución de flujo son las arteriolas intramedulares transversas que nacen de las arterias surcales anteriores. Dichos vasos irrigan la sustancia gris y las columnas laterales adyacentes<sup>25</sup>.

La compresión severa produce cambios degenerativos en la médula espinal. La mayoría de los cambios se observan en la sustancia gris central y en las columnas laterales en forma de cavidades quísticas, gliosis y desmielinización, siendo más intensas por debajo de la zona de compresión. Las columnas posteriores y los fascículos posterolaterales

muestran una degeneración walleriana por encima de la zona de compresión. Dichos cambios irreversibles pueden explicar por qué algunos pacientes no se recuperan tras la cirugía descompresiva.

## HISTORIA NATURAL

Existen pocos estudios poblacionales referentes a la prevalencia del dolor cervical. Un estudio reciente de la población adulta de Saskatchewan ha demostrado que el dolor cervical es más frecuente de lo que se pensaba. En él, el 66% de los adultos había tenido dolor durante su vida. El 54% había presentado dicho dolor durante los últimos seis meses, de forma que el 5% se había visto gravemente afectado por ello<sup>26</sup>. Otro estudio poblacional ha demostrado una prevalencia de dolor cervical y de hombro del 9%<sup>27</sup>. La prevalencia del dolor cervical parece ser mayor en los sujetos de mayor nivel cultural con historia de lesión, cefalea o dolor lumbar<sup>28</sup>.

DePalma y cols.<sup>29</sup> han observado que la mayoría de los pacientes con síntomas axiales por espondilosis cervical funcionan razonablemente bien. Dichos autores han publicado que tras tres meses de tratamiento conservador el 21% de los pacientes experimentó un alivio completo de los síntomas; un 49% mostró un alivio parcial, y un 22% no experimentó ningún tipo de alivio. Rothman y Rashbaum<sup>30</sup> han observado que el 23% de un grupo similar de pacientes estuvo parcial o totalmente incapacitado tras cinco años. En el mismo estudio, dichos autores no encontraron diferencias importantes entre el grupo tratado de forma conservadora y el grupo de pacientes con predominio de dolor cervical axial (tratados quirúrgicamente). Por lo tanto, recomendaron el tratamiento conservador en los pacientes con síntomas axiales.

En 1963, Lees y Turner<sup>31</sup> publicaron la historia natural y el pronóstico de la espondilosis cervical. En su grupo no mielopático, 51 pacientes presentaron dolor cervical y también en hombros, brazos o manos. Los pacientes fueron tratados mediante collarín, ejercicios, tracción, manipula-

ción y reposo. De los 10 pacientes que fueron seguidos entre 10 y 19 años, tres no tuvieron síntomas tras los primeros meses de tratamiento. Otros tres continuaron con síntomas moderados y cuatro tuvieron síntomas intensos. De los 41 pacientes que fueron seguidos entre 2 y 10 años, 19 estuvieron asintomáticos, 12 tuvieron síntomas intermitentes y 10 presentaron una incapacidad moderada. Los síntomas mielopáticos no aparecieron en ninguno de los pacientes durante los 19 años del seguimiento. Así pues, parece que mientras que el 45% de los pacientes sin síntomas mielopáticos evolucionaron favorablemente al poco tiempo de su inicio, el 55% restante siguió teniendo a largo plazo una incapacidad leve o moderada. Es decir, el tratamiento no quirúrgico pareció aliviar los síntomas sin influir en el resultado final.

Gore y cols.<sup>32</sup> han realizado un estudio clínico y radiológico de 205 pacientes con dolor cervical axial y síntomas radicales en extremidades superiores. De ellos, 161 fueron tratados mediante reposo, tracción, collarín, medicación o una combinación de ellas. Al final del seguimiento (10-25 años), los síntomas habían desaparecido totalmente en el 43% de los pacientes. En el 25% persistió dolor residual leve, y en el 32%, dolor residual moderado a intenso. Los pacientes con síntomas o signos radicales tuvieron un peor pronóstico. El tratamiento no pareció influir en el resultado final. El dolor no se relacionó con los cambios degenerativos radiológicos. Gore y cols. llegaron a la conclusión de que muchos pacientes con esta enfermedad tienen síntomas a largo plazo que pueden ser moderadamente incapacitantes.

La verdadera historia natural de la mielopatía cervical es difícil de determinar, puesto que en la mayoría de los casos los síntomas se atribuyen a la edad o a otras enfermedades neurológicas. Así pues, el conocimiento de la historia natural de dicha enfermedad se deriva de una población selectiva, en la que la enfermedad ha sido ya diagnosticada y posiblemente bien establecida. En 1952 Spillane y Lloyd<sup>33</sup> publicaron que el final de la mielopatía cervical de sus pacientes pareció ser la incapacidad progresiva. En una publicación de 1956, referente a 120 pacientes con mielopatía espondilótica cervical, Clarke y Robinson<sup>34</sup> afirmaron que una vez que se diagnostica la enfermedad, la función neurológica nunca vuelve a ser normal. De los pacientes de dicho estudio, el 75% mostró una progresión episódica, el 20% una progresión lenta pero constante y el 5% un rápido comienzo de los síntomas (seguido por un largo período de estabilidad). Los cambios sensitivos y esfinterianos fueron habitualmente transitorios. Sin embargo, los cambios motores tendieron a persistir y a progresar con el paso del tiempo. Un collarín blando ayudó a disminuir los síntomas radicales y a mejorar la marcha en el 50% de los enfermos.

Lees y Turner<sup>31</sup> han publicado el estudio de un grupo de 44 pacientes con síntomas de mielopatía durante 3 a 40 años. Dichos autores constataron que los largos períodos de incapacidad no progresiva eran habituales y que el deterioro progresivo era excepcional. Ni la edad al comienzo de los síntomas ni el tratamiento con collarín o con cirugía influyeron en el pronóstico final. Nurick<sup>35</sup> ha publicado unos hallazgos similares. Dicho autor ha observado que

la incapacidad se establece pronto en el curso de la enfermedad, siendo después seguida durante muchos años por períodos estáticos. El pronóstico es mejor en los pacientes con enfermedad leve, aunque la incapacidad tiende a progresar en los pacientes mayores de 60 años. Simón y Laverder<sup>36</sup> han revisado los resultados publicados por Lees y Turner, encontrando que cuando la incapacidad se utilizó como criterio, sólo el 18% de los pacientes mejoró. En su serie constataron un deterioro progresivo en el 67% de los pacientes con mielopatía espondilótica cervical. Phillips<sup>37</sup> también ha publicado que el pronóstico es malo. Sólo un tercio de sus pacientes mejoró mediante el tratamiento con collarín blando, de forma que los pacientes con síntomas de más de dos años de duración no mejoraron. Un estudio reciente, multicéntrico y no aleatorizado, de la Sociedad para la Investigación de la Columna Cervical parece indicar malos resultados tras el tratamiento no quirúrgico de la mielopatía cervical<sup>38</sup>. En dicho estudio de 43 pacientes, 20 fueron operados y 23 tratados de forma conservadora. Los pacientes intervenidos mejoraron sus síntomas neurológicos, su dolor y su estado funcional. Sin embargo, el grupo de pacientes tratados de forma conservadora empeoró con respecto a su capacidad para llevar a cabo las actividades de la vida cotidiana. Los síntomas neurológicos también empeoraron.

## VALORACIÓN CLÍNICA DOLOR CERVICAL AXIAL

El dolor cervical es un síntoma muy frecuente, aunque inespecífico. Suele localizarse en la parte paramedial posterior de la musculatura cervical, irradiándose hacia el occipucio, o hacia el hombro y la región periescapular. Los pacientes suelen referir rigidez en una o más de las direcciones del espacio, siendo frecuentes las cefaleas<sup>39</sup>. El dolor cervical puede ir acompañado de dolor irradiado al hombro o al brazo, sin ninguna distribución metamérica. El dolor referido suele asociarse a sensación de calor y hormigueo, y a fenómenos relacionados con el sistema nervioso autónomo (piloerección y sudoración). También puede haber zonas localizadas de dolor en el músculo. La palpación profunda de alguna de dichas zonas (*puntos gatillo*) suele producir unos patrones típicos de dolor referido.

En ausencia de síntomas o signos radicales, la determinación del origen del dolor cervical puede llegar a ser difícil. La identificación de la posición de máxima molestia puede darnos la clave de la patología subyacente. Un dolor cervical anterior, a lo largo del músculo esternocleidomastoideo, que empeore con la rotación hacia el lado contralateral suele deberse a una distensión muscular. Un dolor en los músculos posteriores del cuello que empeore al flexionar la cabeza sugerirá una etiología miofascial. Si un dolor en la parte posterior del cuello empeora con la extensión y las rotaciones, probablemente tendrá un componente discogénico. Los pacientes con dolor intenso en la región suboccipital suelen tener cambios patológicos en la columna cervical superior. El dolor en dichos pacientes puede irradiarse a la parte posterior del oído o a la parte inferior del cuello. Es frecuente que la rotación cervical esté muy limitada.



Puede aparecer dolor cervical y de hombro como consecuencia de una adaptación a otras causas primarias del mismo. Es decir, a veces puede desaparecer la causa inicial del dolor, y acabar las adaptaciones posturales y compensatorias de los tejidos normales del cuello y del hombro produciendo un nuevo tipo de dolor. Es importante hacer una buena historia clínica con respecto al inicio del dolor y a cómo haya cambiado con el paso del tiempo.

En el hombro pueden aparecer cambios patológicos que se manifiesten en forma de dolor localizado o referido en el cuello. Dicho dolor puede irradiarse hacia las caras anterior y lateral del brazo. Una buena exploración del hombro nos ayudará a diferenciarlo de un dolor secundario a anomalías cervicales. Un dolor en el cuello y en el hombro también puede deberse a problemas cardiacos, pulmonares, viscerales o temporomandibulares. La historia clínica y la exploración nos ayudarán a descubrir si el dolor cervical es en realidad un dolor referido de otra localización. La rigidez matutina, la afectación poliarticular y las manifestaciones cutáneas sugerirán un componente artrítico inflamatorio. La fiebre, la pérdida de peso o un dolor cervical no mecánico apuntarán a un proceso infeccioso o neoplásico.

## RADICULOPATÍA CERVICAL

La radiculopatía cervical hace referencia a síntomas de la extremidad superior específicos de un determinado dermatoma. Los pacientes suelen referir dolor agudo y sensación de hormigueo o quemazón en el área afectada. Puede haber pérdida sensitiva o motora, correspondiente a la raíz nerviosa afectada, pudiendo también estar disminuida la actividad refleja.

Habitualmente, los pacientes tienen dolor intenso en el cuello y en el brazo, lo que les impide estar cómodos. Suelen levantar el brazo sobre la cabeza apoyando la muñeca o el antebrazo sobre la misma (signo de la abducción del hombro<sup>12</sup>) y a veces inclinar la cabeza hacia el lado contralateral. Los síntomas suelen agravarse con la extensión o rotación lateral de la cabeza hacia el lado del dolor (maniobra de Spurling). El agravamiento de los síntomas con la extensión del cuello suele ayudarnos a diferenciar una etiología radicular de un dolor cervical muscular, o de una enfermedad del hombro con dolor cervical secundario. También es importante recordar que hay múltiples causas de dolor cervical y de extremidad superior, y que las estructuras nerviosas pueden resultar comprimidas en más de una zona<sup>40, 41</sup>. Los pacientes con enfermedades metabólicas (por ejemplo diabetes) que tengan neuropatía son más propensos que los otros a sufrir radiculopatías y neuropatías compresivas. Las adaptaciones a la radiculopatía inicial pueden producir cambios patológicos secundarios en el hombro, un síndrome del túnel carpiano o una irritación del nervio cubital (que pueden persistir durante mucho tiempo tras la resolución de la radiculopatía inicial). Henderson y cols.<sup>42</sup> han revisado las formas de presentación clínica de la radiculopatía cervical de 736 pacientes. El 99,4% de ellos tuvo dolor de brazo, el 85,2% tuvo déficit sensitivos, el 79,7% presentó dolor cervical, el 71,2% mostró alteraciones de los reflejos, el 68% sufrió déficit motores, el 52,5% tuvo dolor escapular y el 17,8% dolor

anterior torácico. El 9,7% presentó cefaleas. El 5,9% tuvo dolor torácico anterior y de brazo, y el 1,3% dolor torácico y de brazo izquierdo (angina cervical). En el 80% de los pacientes los déficit neurológicos se correspondieron con el nivel discal afectado.

La radiculopatía de la tercera raíz nerviosa cervical se debe a cambios patológicos en el disco situado entre la segunda y tercera vértebra cervicales, aunque es muy poco frecuente. La rama posterior del tercer nervio cervical inerva la región suboccipital, de modo que su afectación produce dolor en dicha región (extendiéndose frecuentemente a la parte posterior del oído). Un déficit aislado por radiculopatía de la tercera raíz nerviosa cervical a veces no es detectado clínicamente.

La radiculopatía de la cuarta raíz nerviosa cervical puede ser causa inexplicable de dolor cervical y de hombro. Puede haber hipoestesia desde la parte caudal del cuello hasta la parte superior del hombro. Si se afectan las raíces nerviosas cervicales tercera, cuarta y quinta, también puede verse afectado el diafragma<sup>43, 44</sup>. Los déficit motores del diafragma suelen manifestarse en forma de respiración paradójica, lo que se puede confirmar mediante la valoración radioscópica del abdomen.

La radiculopatía de la quinta raíz nerviosa cervical puede presentarse en forma de hipoestesia desde la cara superior del hombro hasta la parte media del brazo. El músculo deltoides está innervado primariamente por el quinto nervio cervical, de modo que su afectación puede producir una marcada debilidad del mismo. La ausencia tanto de dolor con buena movilidad del hombro como de signos de roce (*impingement*) en dicha articulación nos ayudará a diferenciar la radiculopatía de la quinta raíz nerviosa cervical de los problemas del hombro. El reflejo bicipital está innervado por los nervios cervicales quinto y sexto, pudiendo también verse afectado.

La radiculopatía de la sexta raíz nerviosa cervical suele presentarse en forma de dolor irradiado desde el cuello hasta la cara externa del bíceps, la cara externa del antebrazo, la cara dorsal del espacio interdígital entre el pulgar y el índice, y las puntas de los dedos mencionados. La hipoestesia suele ocurrir con la misma distribución. Los déficit motores se manifiestan fundamentalmente en la extensión de la muñeca, aunque también pueden manifestarse en la flexión del codo y en la supinación del antebrazo. Los reflejos bicipital y braquiorradial pueden estar disminuidos o abolidos. Los síntomas sensitivos pueden simular un síndrome del túnel carpiano (que típicamente afecta a los tres dedos y medio radiales, y causa debilidad en la musculatura tenar).

La séptima raíz nerviosa cervical es la más frecuentemente afectada en la radiculopatía cervical. Los pacientes suelen tener dolor irradiado por la parte posterior del hombro. Muchas veces se extiende a la región escapular, a lo largo del tríceps y por la parte dorsal del antebrazo hasta el dorso del tercer dedo. El paciente suele pronar el antebrazo cuando trata de describir la localización de sus síntomas. Ésta puede ser una observación útil cuando intentemos diferenciar los síntomas que en la mano produce la radiculopatía del sexto nervio cervical de los que produce el síndrome del túnel carpiano. La debilidad muscular se

aprecia mejor en el tríceps, en los flexores de la muñeca y en los extensores de los dedos. El reflejo tricipital puede estar disminuido o abolido. El atrapamiento del nervio interóseo posterior puede confundirse con el componente motor de la radiculopatía del séptimo nervio cervical, presentándose en forma de debilidad del extensor común de los dedos, del extensor largo del pulgar y del extensor *carpi ulnaris*. Sin embargo, no tiene por qué haber cambios sensitivos. Además el tríceps y los flexores de la muñeca mostrarán una fuerza normal.

La radiculopatía de la octava raíz nerviosa cervical suele presentarse en forma de síntomas que van desde la cara interna del brazo y antebrazo hasta el borde interno de la mano y el cuarto y quinto dedo. La hipoestesia suele afectar a las caras dorsal y palmar de dichos dedos, pudiendo extenderse hacia arriba por la cara interna del antebrazo. Los pacientes suelen manifestar dificultad para utilizar las manos en las actividades de la vida cotidiana. Es importante diferenciar la radiculopatía de la octava raíz de la afectación del nervio cubital. La función del flexor profundo de los dedos, del segundo y tercer dedo y la del flexor largo del pulgar puede estar afectada en la radiculopatía de la octava raíz, pero no en el atrapamiento del nervio cubital. En la afectación del nervio cubital la musculatura tenar corta (excepto el aductor del pulgar) no está afectada, aunque sí en la radiculopatía de la octava raíz cervical o en la de la primera torácica. El atrapamiento del nervio interóseo anterior puede simular una radiculopatía de la octava raíz cervical o de la primera torácica. Sin embargo, no produce cambios sensitivos, ni afecta a la musculatura tenar. A veces los pacientes presentan síntomas que simulan una radiculopatía. Sin embargo, suelen deberse a cambios patológicos no espondilóticos (Tabla 2). Es frecuente que se produzcan *schwannomas* en la porción intradural de la raíz sensitiva, pudiendo causar un intenso dolor de distribución dermatómica. Los meningiomas también pueden causar síntomas radiculares o mielopáticos, dependiendo de su tamaño y su localización. Los tumores benignos o malignos de los cuerpos vertebrales suelen presentarse en forma de dolor cervical de tipo no mecánico, que progresa hasta una radiculopatía severa e incluso a una mielopatía (conforme aumenta la destrucción ósea). Un tumor de Pancoast de la parte apical del pulmón puede afectar a las raíces nerviosas cervicales caudales, y también a la cadena simpática. La neuritis idiopática del plexo braquial parece ser de naturaleza vírica, presentándose en forma de dolor intenso en el brazo que desaparece dejando déficit moto-

res polirradiculares tras de sí. La afectación polirradicular también puede encontrarse en los abscesos epidurales. A veces puede haber una distrofia simpaticorrefleja tras un traumatismo de la extremidad superior, presentándose como dolor o parestesias difusas y quemantes acompañadas de palidez, edema u otros fenómenos típicos del sistema nervioso autónomo.

## MIELOPATÍA ESPONDILÓTICA CERVICAL

La mielopatía espondilótica cervical es la causa más frecuente de paraparesia espástica adquirida del adulto. Los pacientes pueden presentar pocos signos durante años o bien una paresia del cuádriceps de aparición brusca (pocas horas). Tal vez lo más típico de la enfermedad es su presentación sutil y variable. Por ello, su diagnóstico requiere de un alto índice de sospecha.

El cuadro clínico es variable, dependiendo de la porción anatómica de la médula espinal que se afecte primariamente. Crandall y Batzdorf<sup>45</sup> han descrito cinco tipos de mielopatía espondilótica cervical:

1. El síndrome de lesión transversa, en el que los fascículos corticoespinal, espinotalámico y posteriores están afectados con intensidad similar, y en el que la duración de los síntomas es muy larga (sugiriendo que tal vez sea estadio final de la enfermedad).
2. El síndrome del sistema motor, en el que se afectan los fascículos corticoespinales y las células del cuerno anterior, produciendo espasticidad.
3. El síndrome medular central, en el que los déficit motores y sensitivos afectan más a las extremidades superiores que a las inferiores.
4. El síndrome de Brown-Séquard, que consiste en un déficit motor homolateral con déficit sensitivo contralateral (por lo que parece ser la forma menos avanzada de la enfermedad).
5. El síndrome medular y de braquialgia, que consiste en un dolor radicular en la extremidad superior junto con signos motores y/o sensitivos de los fascículos largos.

Ferguson y Caplan<sup>21</sup> han dividido la mielopatía espondilótica cervical en cuatro síndromes:

1. El síndrome medial, que fundamentalmente provoca síntomas de los fascículos largos.
2. El síndrome lateral, que se manifiesta sobre todo por síntomas radiculares.
3. El síndrome combinado medial y lateral, que es la presentación clínica más frecuente.
4. El síndrome vascular, que se presenta como una mielopatía rápidamente progresiva. De hecho, se cree que representa una insuficiencia vascular de la médula espinal cervical.

Los hallazgos de la mielopatía espondilótica varían de un paciente a otro. Los enfermos suelen presentar debilidad de manos y extremidades inferiores, de forma insidiosa. Pueden señalar que su escritura ha empeorado durante las últimas semanas o meses. También, que tienen dificultad para sujetar objetos o un adormecimiento difuso de las manos. Es frecuente que tengan una dificultad

**TABLA 2**  
**DIAGNÓSTICO DIFERENCIAL DE LA RADICULOPATÍA**

Síndrome de atrapamiento periférico
Patología del manguito rotador del hombro
Plexitis braquial
Herpes zoster
Síndrome de salida torácica
Síndrome de dolor mediado por el simpático
Tumor intraespinal o extraespinal
Absceso epidural
Isquemia cardíaca

cada vez mayor para mantener el equilibrio (lo que se suele atribuir a la edad o a la artrosis de caderas). De hecho, los familiares suelen decir que su marcha es cada vez más desgarbada. Nurick<sup>35</sup> ha publicado un sistema de graduación de la incapacidad de la mielopatía espondilótica cervical, basada en las anomalías de la marcha (Tabla 3). Los hallazgos que nos permitirán hacer el diagnóstico durante la exploración son los reflejos exaltados, el *clonus* o los reflejos patológicos (que sirven para confirmar una lesión de motoneurona superior). La mielopatía resultante de una lesión medular situada por encima de la tercera vértebra cervical puede producir una hiperactividad del reflejo escapulo humeral<sup>46</sup>. Por ejemplo, al golpear la espina de la escápula o el acromion, se producirá una elevación escapular y/o una abducción del húmero. Se cree que ello se debe a un reflejo de estiramiento del músculo trapecio. Los reflejos superficiales, como son el abdominal o el cremastérico, suelen estar disminuidos o ausentes en las lesiones de motoneurona superior. Los reflejos patológicos que suelen aparecer son el radial invertido, el de Hoffmann y el extensor plantar. La debilidad muscular de las extremidades inferiores, junto con la pérdida de propiocepción, produce una marcha con mayor base de sustentación e inestabilidad.

Los hallazgos sensitivos de la mielopatía espondilótica cervical son variables. Dependiendo del área exacta de afectación de la médula espinal o de una determinada raíz nerviosa, pueden estar disminuidas las sensaciones de dolor, temperatura, propiocepción y también las sensaciones vibratorias y dermatómicas. No suele haber trastornos esfinterianos al comienzo. Los pacientes pueden describir urgencia, duda o frecuencia miccional, aunque raramente aquejan incontinencia o retención urinaria. La incontinencia fecal es infrecuente. En un estudio de 62 pacientes con mielopatía espondilótica cervical realizado por Crandall y Batzdorf<sup>45</sup>, hubo dolor cervical en menos de la mitad de los pacientes, presentándose un dolor radicular asociado en el 38% de ellos. El signo de Lhermitte (sensación de calambre en el torso y en los miembros como consecuencia de la rápida flexión o extensión del cuello) estuvo presente en el 27% de los pacientes. En el 44% hubo trastornos esfinterianos.

En el pasado, la disfunción de la mano en la espondilosis cervical se atribuyó fundamentalmente a la patología radicular. Sin embargo, algunas publicaciones recientes han mostrado signos específicos de *mano mielopática*<sup>47,48</sup>. El ador-

meamiento difuso de las manos es muy frecuente, siendo muchas veces incorrectamente interpretado como una neuropatía periférica o un síndrome del túnel carpiano. Los calambres en las manos impiden llevar a cabo las tareas motoras finas. Es habitual una marcada pérdida de la musculatura intrínseca de la mano<sup>49</sup>. Ono y cols.<sup>47</sup> han descrito dos signos específicos de la mano mielopática:

1. El signo del escape del dedo. En él, cuando se le pide al paciente que extienda completamente sus dedos con la palma hacia abajo, los dedos cubitales tienden a la abducción y flexión.
2. La prueba de agarrar y soltar, en la que la debilidad y la espasticidad de la mano hacen que disminuya la capacidad de los pacientes para abrir y cerrar el puño rápidamente. Muchas enfermedades neurológicas pueden simular una mielopatía espondilótica cervical (Tabla 4). La esclerosis múltiple (trastorno desmielinizante del sistema nervioso central) causa síntomas motores y sensitivos. Sin embargo, suele presentar remisiones y exacerbaciones, afectación de los pares craneales y unas placas características en el cerebro y en la médula espinal visibles mediante RM. La esclerosis lateral amiotrófica produce síntomas de motoneurona superior e inferior, pero no altera la sensibilidad. La degeneración combinada subaguda que se observa en las deficiencias de vitamina B<sub>12</sub> produce síntomas de los fascículos corticoespinal y posteriores, con mayor afectación sensorial en las extremidades inferiores. Los pacientes con neuropatía periférica metabólica o idiopática tienen síntomas sensitivos que a veces simulan los de la mielopatía.

### PRESENTACIONES ATÍPICAS DE LA ESPONDILOSIS CERVICAL

La angina cervical, que consiste en un grupo de síntomas que simulan un infarto de miocardio pero producidos por una radiculopatía cervical, es una entidad bien conocida. Las mujeres con dolor de origen cervical radicular pueden presentar dolor crónico de mamas<sup>50</sup>. El dolor o las parestesias faciales pueden ser secundarias a la afectación de los núcleos espinales del trigémino. Sin embargo, también pueden deberse a la presión que se ejerce sobre las partes superior y media de la médula espinal cervical. Por ejemplo, los grandes osteofitos de la cara anterior de los cuerpos vertebrales secundarios a cambios degenerativos proliferativos pueden producir disfagia, disnea o disfonía como consecuencia de su compresión sobre el esófago, laringe o tráquea. Los osteofitos hipertróficos de las articu-

**TABLA 3**  
**CLASIFICACIÓN DE NURICK<sup>35</sup> DE LAS**  
**INCAPACIDADES POR MIELOPATÍA CERVICAL**

Grado I	Sin dificultad para la marcha
Grado II	Afectación moderada de la marcha, que no interfiere con el trabajo
Grado III	Anomalía de la marcha, que impide realizar el trabajo
Grado IV	Capaz de caminar pero con ayuda
Grado V	En cama o en silla

**TABLA 4**  
**DIAGNÓSTICO DIFERENCIAL DE LA MIELOPATÍA**  
**ESPONDILÓTICA CERVICAL**

Polineuropatía periférica
Enfermedad de motoneurona
Esclerosis múltiple
Enfermedad cerebrovascular
Siringomielia

laciones uncovertebrales y de las carillas pueden obstruir la arteria vertebral en su foramen, y trombosarla. Si dicha trombosis se extiende a la arteria cerebelosa posteroinferior, producirá una parálisis de los pares craneales homolaterales V, IX, X y XI, un síndrome de Horner, una ataxia cerebelosa y a veces la muerte. A todo ello se le denomina *síndrome de Wallenberg*. La afectación de la cadena simpática puede producir síntomas atípicos, como por ejemplo aturdimiento, visión borrosa, *tinnitus*, y dolor retroocular, facial o mandibular<sup>51</sup>. La mielopatía espondilótica cervical también puede presentarse en forma de hemiparesia<sup>52</sup>.

La radiculopatía a veces se asocia a la mielopatía. Es importante que los síntomas radicales no nos impidan ver la mielopatía subyacente. Los pacientes con mielopatía cervical en ocasiones pueden tener también una neuropatía periférica o una estenosis lumbar<sup>53</sup>, lo que puede enmascarar la hiperreflexia de las extremidades inferiores típica de la mielopatía.

## RESUMEN

La enfermedad degenerativa discal cervical es frecuente, aunque casi siempre asintomática. Cuando se manifiesta, los síntomas pueden presentarse en forma de dolor cervical axial, de radiculopatía o de mielopatía. El conocimiento de la fisiopatología de dichos procesos nos permitirá averiguar clínicamente si los síntomas tienen o no un origen cervical. También frecuentemente nos permitirán localizar el nivel específico. La historia de afectación cervical natural de los procesos mencionados parece indicar que el mejor tratamiento para los pacientes con síntomas axiales es el conservador. Sin embargo, los pacientes con radiculopatía y dolor incapacitante a pesar del tratamiento conservador serán candidatos a tratamiento quirúrgico. Los pacientes con mielopatía tienen pocas probabilidades de mejorar con el tratamiento conservador. De hecho, en la mayoría de los casos lo que ocurre es un deterioro progresivo de la enfermedad. Por ello, en estos pacientes lo correcto será realizar una descompresión y estabilización quirúrgica.

## BIBLIOGRAFÍA

- Bengtsson A, Henriksson KG, Larsson J. Reduced high-energy phosphate levels in the painful muscles of patients with primary fibromyalgia. *Arthritis Rheumat*, 1986; 29:817-821.
- Ferlic DC. The nerve supply of the cervical intervertebral discs in man. *Bull Johns Hopkins Hosp*, 1963; 113:347-51.
- Bogduk N, Windsor M, Inglis A. The innervation of the cervical intervertebral discs. *Spine*, 1988; 13:2-8.
- Grubb SA, Kelly CK. Cervical discography: clinical implications from 12 years of experience. *Spine*, 2000; 25:1382-1389.
- Dwyer A, Aprill C, Bogduk N. Cervical zygapophyseal joint pain patterns. I: a study in normal volunteers. *Spine*, 1990; 15:453-457.
- Aprill C, Dwyer A, Bogduk N. Cervical zygapophyseal joint pain patterns. II: a clinical evaluation. *Spine*, 1990; 15:458-461.
- Bogduk N, Marsland A. The cervical zygapophysial joints as a source of neck pain. *Spine*, 1988; 13:610-617.
- Dreyfuss P, Michaelsen M, Fletcher D. Atlantooccipital and lateral atlanto-axial joint pain patterns. *Spine*, 1994; 19:1125-1131.
- Wächli B, Dvorak J, Grob D. Cervical spine disorders and headaches. Read at the Annual Meeting of the Cervical Spine Research Society, 1993; dec. 1, Nueva York.
- Cooper RG, Freemont AJ, Hoyland JA, Jenkins JP, West CG, Illingworth KJ, Jayson MI. Herniated intervertebral disc-associated periradicular fibrosis and vascular abnormalities occur without inflammatory cell infiltration. *Spine*, 1995; 20:591-598.
- Chabot MC, Montgomery DM. The pathophysiology of axial and radicular neck pain. *Semin Spine Surg*, 1995; 7:2-8.
- Davidson RJ, Dunn EJ, Metzmaker JN. The shoulder abduction test in the diagnosis of radicular pain in cervical extradural compressive monoradiculopathies. *Spine*, 1981; 6:441-446.
- Penning L, Wilmink JT, van Woerden HH, Knol E. CT myelographic findings in degenerative disorders of the cervical spine: clinical significance. *AJR Am J Roentgenol*, 1986; 146:793-801.
- Houser OW, Onofrio BM, Miller GM, Folger WN, Smith PL. Cervical spondylotic stenosis and myelopathy: evaluation with computed tomographic myelography. *Mayo Clin Proc*, 1994; 69:557-563.
- Ono K, Ota H, Tada K, Yamamoto T. Cervical myelopathy secondary to multiple spondylotic protrusions. A clinicopathologic study. *Spine*, 1977; 2:109-125.
- Ogino H, Tada K, Okada K, Yonenobu K, Yamamoto T, Ono K, Namiaki H. Canal diameter, anteroposterior compression ratio, and spondylotic myelopathy of the cervical spine. *Spine*, 1983; 8:1-15.
- Bernhardt M, Hynes RA, Blume HW, White AA 3°. Current concepts review. Cervical spondylotic myelopathy. *J Bone Joint Surg Am*, 1993; 75:119-128.
- Mihara H, Ohnari K, Hachiya M, Kondo S, Yamada K. Cervical myelopathy caused by C3-C4 spondylosis in elderly patients: a radiographic analysis of pathogenesis. *Spine*, 2000; 25:796-800.
- Breig A, Turnbull I, Hassler O. Effects of mechanical stresses on the spinal cord in cervical spondylosis. *J Neurosurg*, 1966; 25:45-56.
- Barre JA. *Troubles pyramidaux et arthrite vertebrale chronique*. *Medicine*, Paris, 1924; 5:358-360.
- Ferguson RJ, Caplan LR. Cervical spondylotic myelopathy. *Neurology*, 1985; 3:373-382.
- Gooding MR, Wilson CB, Hoff JT. Experimental cervical myelopathy. Effect of ischemia and compression of the canine cervical spinal cord. *J Neurosurg*, 1975; 43:9-17.
- Hukuda S, Wilson CB. Experimental cervical myelopathy: effects of compression and ischemia on the canine cervical cord. *J Neurosurg*, 1972; 37:631-652.
- Shimomura Y, Hukuda S, Mizuno S. Experimental study of ischemic damage to the cervical spinal cord. *J Neurosurg*, 1968; 28:565-581.
- Doppman JL. The mechanism of ischemia in anteroposterior compression of the spinal cord. *Invest Radiol*, 1975; 10:543-551.
- Cote P, Cassidy JD, Carroll L. The Saskatchewan health and back pain survey. The prevalence of neck pain and related disability in Saskatchewan adults. *Spine*, 1998; 23:1689-1698.
- Lawrence JS. Disc degeneration. Its frequency and relationship to symptoms. *Ann Rheum Dis*, 1969; 28:121-137.
- Cote P, Cassidy JD, Carroll L. The factors associated with neck pain and its related disability in the Saskatchewan population. *Spine*, 2000; 25:1109-1117.
- DePalma AF, Rothman RH, Lewinnek GE, Canale ST. Anterior interbody fusion for severe cervical disc degeneration. *Surg Gynecol Obstet*, 1972; 134:755-758.
- Rothman RH, Rashbaum RF. Pathogenesis of signs and symptoms of cervical disc degeneration. *Instr Course Lecture*, 1978; 27:203-215.
- Lees F, Turner JWA. Natural history and prognosis of cervical spondylosis. *Br Med J*, 1963; 2:1607-1610.
- Gore DR, Sepic SB, Gardner GM, Murray MP. Neck pain: a long-term follow-up of 205 patients. *Spine*, 1987; 12:1-5.
- Spillane JD, Lloyd GHT. The diagnosis of lesions of the spinal cord in association with «osteoarthritic» disease of the cervical spine. *Brain*, 1952; 75:177-186.
- Clarke E, Robinson PK. Cervical myelopathy: a complication of cervical spondylosis. *Brain*, 1956; 79:483-510.
- Nurick S. The pathogenesis of the spinal cord disorder associated with cervical spondylosis. *Brain*, 1972; 95:87-100.
- Symon L, Lavender P. The surgical treatment of cervical spondylotic myelopathy. *Neurology*, 1967; 17:117-127.
- Phillips DG. Surgical treatment of myelopathy with cervical spondylosis. *J Neurol Neurosurg Psychiatr*, 1973; 36:879-884.
- Sampath P, Bendebba M, Davis JD, Ducker TB. Outcome of patients treated for cervical myelopathy. A prospective, multicenter study with independent clinical review. *Spine*, 2000; 25:670-676.
- Travell JG, Simons DG. Myofascial pain and dysfunction: the trigger point manual. Baltimore: Williams and Wilkins; 1983; 59-63.
- Upton AR, McComas AJ. The double crush in nerve entrapment syndromes. *Lancet*, 1973; 2:359-362.

41. Massey EW, Riley TL, Pleet AB. Coexistent carpal tunnel syndrome and cervical radiculopathy (double crush syndrome). *South Med J*, 1981; 74:957-959.
42. Henderson CM, Hennessy RG, Shuey HM Jr, Shackelford EG. Posterior-lateral foraminotomy as an exclusive operative technique for cervical radiculopathy: a review of 846 consecutively operated cases. *Neurosurgery*, 1983; 13:504-512.
43. Cloward RB. Diaphragm paralysis from cervical disc lesions. *Br J Neurosurg*, 1988; 2:395-399.
44. Buszek MC, Szymke TE, Honet JC, Raikes JA, Gass HH, Leuchter W, Bendix SA. Hemidiaphragmatic paralysis: an unusual complication of cervical spondylosis. *Arch Phys Med Rehabil*, 1983; 64:601-603.
45. Crandall PH, Batzdorf U. Cervical spondylotic myelopathy. *J Neurosurg*, 1966; 25:57-66.
46. Shimizu T, Shimada H, Shirakura K. Scapulohumeral reflex (Shimizu). Its clinical significance and testing maneuver. *Spine*, 1993; 18:2182-2190.
47. Ono K, Ebara S, Fiji T, Yonenobu K, Fujiwara K, Yamashita K. Myelopathy hand. New clinical signs of cervical cord damage. *J Bone Joint Surg Br*, 1987; 69:215-219.
48. Good DC, Couch JR, Wacaser L. Numb clumsy hands and high cervical spondylosis. *Surg Neurol*, 1984; 22:285-291.
49. Ebara S, Yonenobu K, Fujiwara K, Yamashita K, Ono K. Myelopathy hand characterized by muscle wasting. A different type of myelopathy hand in patients with cervical spondylosis. *Spine*, 1988; 13:785-791.
50. LaBan MM, Meerschaert JR, Taylor RS. Breast pain: a symptom of cervical radiculopathy. *Arch Phys Med Rehabil*, 1979; 60:315-317.
51. Clark CR. Cervical spondylotic myelopathy: history and physical findings. *Spine*, 1988; 13:847-849.
52. Wallack EM, Ng KW, Lockhart WS. Hemiparesis in cervical spondylosis. *JAMA*, 1976; 236:2524-2525.
53. Edwards WC, LaRocca SH. The developmental segmental sagittal diameter in combined cervical and lumbar spondylosis. *Spine*, 1985; 10:42-49.

# Mielopatía cervical espondilótica: factores pronósticos y tratamiento

J. J. Fernández de Rota Avecilla y A. Fernández de Rota Conde

## INTRODUCCIÓN

La mielopatía cervical espondilótica (MCE) es una afectación de la función de la médula cervical debida a compresión por las estructuras del canal raquídeo en el curso de la espondilosis en esta área de la columna vertebral. Los síntomas son los característicos de un cuadro neurológico de segunda neurona al que se le puede añadir o no un cuadro de primera neurona; por lo tanto, los pacientes afectados de MCE presentarán un estado más o menos grave de tetraparesia espástica, con alteraciones sensitivas y esfinterianas frecuentes y en ocasiones atroñas musculares en las manos.

La existencia de alteraciones neurológicas debidas a compresiones a nivel cervical, tanto radicales como medulares, fue sospechada ya en el siglo xx por Strumpell, Pierre Marie y Betcherew (referenciados por Senegas<sup>1</sup>).

El primer caso de mielopatía fue descrito por Bailey y Casamajor<sup>2</sup> en 1911 como consecuencia de una protusión discal que comprimía el cordón medular.

En 1928 Stookey<sup>3</sup> describe la compresión medular ventral por «condromas» extradurales que ocasionan un síndrome de Brown-Séquard; con posterioridad Peet<sup>4</sup> atribuye a la artrosis el origen de dichos «condromas».

La MCE como tal es conocida desde 1950 por los trabajos de Brain y colaboradores<sup>5,6,7</sup>.

La MCE es una enfermedad bien conocida en sus aspectos clínicos, pero el pronóstico evolutivo de la enfermedad es incierto, existiendo evoluciones hacia incapacidades severas entre el 50 y el 75% de los casos<sup>8,9,10,11,12,13,14,15</sup> o con un cuadro progresivo con brotes de agravación tras períodos más o menos largos de estacionamiento<sup>8,9,16</sup>. Alrededor de un 5% de los pacientes experimenta una rápida progresión y deterioro sin causa determinada<sup>9</sup>, y en otro pequeño porcentaje la causa del agravamiento es conocida, pudiendo ser un traumatismo o una prolongada posición forzada del cuello. Aún con un tratamiento correcto, no siempre es fácil predecir qué resultado obtendremos tras el tratamiento quirúrgico.

Este capítulo trata de elucidar los factores pronósticos o predictivos de la enfermedad y protocolizar los procedimientos terapéuticos más adecuados en cada caso.

## FACTORES PRONÓSTICOS

Los resultados obtenidos con la cirugía descompresiva en el tratamiento de la MCE son difíciles de predecir. Diversos factores han sido señalados como influyentes en dichos resultados, tales como la edad, la cronicidad de la enfermedad, la gravedad preoperatoria del cuadro, el diámetro anteroposterior del canal, el área transversa de la médula, los cambios de señal de la médula visibles en la RM, etc.; su influencia no ha sido suficientemente probada, por lo que existen numerosos trabajos al respecto.

En un intento de clasificar las variables que pudiesen intervenir en la capacidad de recuperación funcional de un paciente tras el tratamiento quirúrgico adecuado, los factores pronósticos se clasifican en factores *clínicos*, factores *observables* en las imágenes de RM y factores *cuantificables* en dichas imágenes (Tabla 1).

De éstos se valorará su influencia, por un lado, en el estado funcional preoperatorio (FP) valorado según la escala de la Academia Japonesa de Ortopedia<sup>17</sup> (Tabla 2), de la que existen adaptaciones a la cultura occidental<sup>18</sup>; por otro lado se valorará la influencia de los factores pronósticos en el porcentaje de recuperación que denominamos *tasa de recuperación*<sup>18</sup> (TR), la cual viene dada por la fórmula:

$$TR = \frac{\text{Punt. postoperatoria} - \text{Punt. preoperatoria}}{17 - \text{Puntuación preoperatoria}} \times 100$$

Más popular es el uso de una escala de valoración más simple que se describe en la tabla 3, compuesta por la escala de Nürick<sup>9</sup> para MMII, obviándose la función vesical, muy frecuentemente alterada en los pacientes de edad avanzada por patologías no relacionadas con la MCE, no valorando tampoco los trastornos de la sensibilidad por no ser fácil su cuantificación exacta y una modificación de la misma para el miembro superior.

**TABLA 1  
FACTORES PRONÓSTICOS**

Clinicos	Observables	Cuantificables
Edad Tiempo de evolución Agudización Afectación funcional	Etiología Niveles comprimidos Imágenes de alta intensidad Tipo de compresión	Diámetro sagital del canal Índice de compresión medular Área transversa medular

**TABLA 2**

<p><b>Función extremidades superiores:</b> 0 = Imposible comer con palillos o cuchara 1 = Posible comer con cuchara pero no con palillos 2 = Posible comer con palillos, pero inadecuadamente 3 = Posible comer con palillos pero de forma torpe 4 = Normal</p> <p><b>Función extremidades inferiores:</b> 0 = Imposible caminar 1 = Necesita ayuda sobre terreno llano 2 = Necesita ayuda en escaleras 3 = Posible caminar sin ayuda, pero lentamente 4 = Normal</p> <p><b>Sensibilidad:</b> a) Extremidades superiores: 0 = Pérdida clara de sensibilidad 1 = Mínima pérdida de sensibilidad 2 = Normal b) Extremidades inferiores – como A c) Tronco – como A</p> <p><b>Función vesical:</b> 0 = Retención completa 1 = Alteración severa Evacuación inadecuada de la vejiga Evacuación con esfuerzo Goteo de la orina 2 = Alteración mínima Frecuencia urinaria Tenesmo 3 = Normal</p> <p><b>Puntuación máxima o paciente sin MCE = 17</b></p>
--

**TABLA 3**

<p><b>Valoración MMII (Nürick):</b> 0 = Normal 1 = Hiperreflexia sin espasticidad 2 = Espasticidad leve 3 = Espasticidad grave, que impide realizar su trabajo o caminar &gt; 400 m 4 = Precisa ayuda para la marcha 5 = Imposible la deambulacion (paciente en silla de ruedas o camilla)</p> <p><b>Valoración MMSS (Nurick modificado):</b> 0 = Normal 1 = Hiperreflexia con función normal 2 = Dificultad para los movimientos finos (abrocharse los botones de la camisa) 3 = Imposibilidad para los movimientos finos, dificultad en el manejo de cubiertos 4 = Imposible el manejo de los cubiertos (le tienen que dar de comer) 5 = Imposibilidad prensil absoluta</p> <p><b>Total = suma MMII+MMSS. Puntuación mínima, paciente sin MCE = 0 puntos</b></p>
--

## CLÍNICOS

### La edad

Existe una amplia referencia en la literatura respecto a que la MCE es una entidad que se presenta en pacientes adultos con una media de edad por encima de los 55 años; en la mayoría de las series<sup>19, 20, 21, 22, 23, 24</sup> la edad media ronda los 60 años; el que la enfermedad se presente en edades avanzadas se debe, como es lógico, al carácter degenerativo de las lesiones que provocan la compresión medular.

La edad influye negativamente en el cuadro clínico; los pacientes por encima de 65 años presentan, por término medio, cuadros clínicos peores que los más jóvenes<sup>22, 25, 26, 27</sup>, lo que podría interpretarse como un mayor tiempo de evolución hasta su llegada a cirugía, pero se ha comprobado en la propia casuística que no existen diferencias en la cronicidad del cuadro entre los pacientes por encima y por deba-

jo de 65 años, lo que haría pensar que una misma lesión medular tendría más influencia funcional en los pacientes de edad avanzada. Para Koyanagi<sup>22</sup> la edad es el único factor clínico que influye en la gravedad preoperatoria del cuadro.

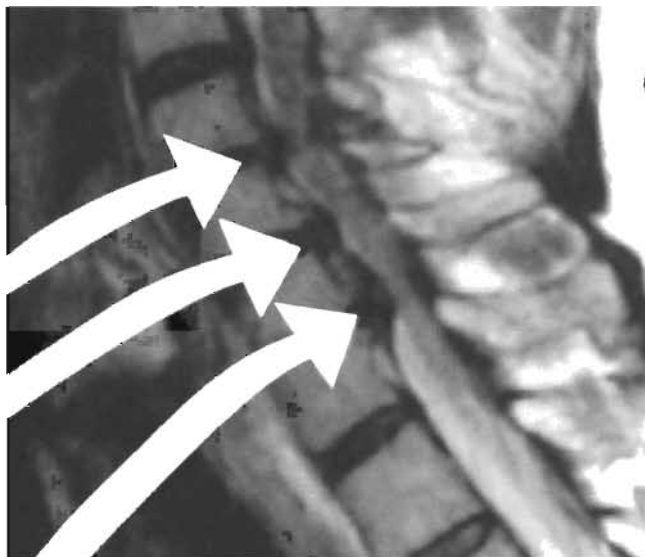
Por otro lado, la edad no tiene ninguna influencia en la capacidad de recuperación de los pacientes tras el tratamiento quirúrgico, siendo la tasa de recuperación similar entre los enfermos mayores y menores de 65 años<sup>26</sup>.

Por todo lo anterior se puede afirmar que la edad, por sí misma, no debe ser un motivo de abstención quirúrgica.

### El tiempo de evolución

El tiempo de evolución (TE) se refiere a la duración de los síntomas mielopáticos antes de la intervención, sin apreciarse relación con la mayor o menor afectación preoperatoria<sup>28</sup>, encontrándose pacientes muy graves con corto TE mientras que otros son leves y llevan largo tiempo con síntomas, lo que hace que los enfermos, incluso los cirujanos, no se decidan a actuar quirúrgicamente.

Pero este factor sí tiene una alta influencia negativa en la TR; aquellos pacientes que se someten a cirugía con cuadros de menos de 1,5 años presentan una TR mayor que aquellos con larga evolución de su enfermedad<sup>22, 28</sup>.



**Figura 1.** La compresión a múltiples niveles condiciona el abordaje quirúrgico. Cuando están afectados tres o más niveles, el abordaje posterior puede estar más indicado.

Lo anterior nos obliga a indicar precozmente cirugía a los pacientes con sintomatología de MCE, aunque ésta sea mínima, sin esperar MCE de larga evolución, aunque no sean muy graves, pues la mejoría tras la intervención no será importante.

### La agudización del cuadro

Existen pacientes con una situación crónica por una evolución lenta y progresiva, que ante un agravamiento brusco y agudo de su cuadro clínico piden tratamiento; se podría pensar que este empeoramiento puede ser mejorado si se opera sin demoras, pero nuestra experiencia nos indica que éstos son pacientes que se encuentran clínicamente peor que la media y su TR no es mejor estadísticamente que en los otros casos de larga evolución.

### La función preoperatoria

La mayor o menor gravedad clínica no se encuentra relacionada con la TR, o, lo que es lo mismo, con las posibilidades de mejorar más o menos; esto nos indica que nunca la gravedad de un paciente por sí sola debe provocar una abstención o indicación de tratamiento; pero la relación altamente significativa entre la situación clínica preoperatoria (FP) y postoperatoria (FPO), en el sentido de que *ante peor estado del paciente antes de la operación, peor estado funcional tras la misma*, indica la necesidad de intentar operar a los pacientes en los primeros estadios de la enfermedad. Al no existir datos que predigan la evolución de la MCE en cada caso, no se puede proponer la abstención de tratamiento en los pacientes leves, y en el caso de que el enfermo sea el que decida la abstención, se le aconsejará estrecho control evolutivo.

Algunos autores encuentran correlación estadísticamente significativa entre FP y TR<sup>19</sup>; otros sólo tendencia a que a menor gravedad del cuadro, mayor TR<sup>21</sup>, para otros autores<sup>28</sup>, como en la experiencia propia, esta relación no existe.

Puede explicarse claramente el sentido de la no correlación entre FP y TR al ser evidente que la médula puede estar altamente alterada en su función, dando por lo tanto una clínica de gran afectación funcional, pero ésta no tiene por qué ser definitiva; para entender bien esto se puede tomar como ejemplo el *shock* medular producido en la contusión traumática de la médula, el cual produce una pérdida temporal completa de la función medular, pero que es recuperable en mayor o menor medida, a veces totalmente.

## OBSERVABLES

### La etiología

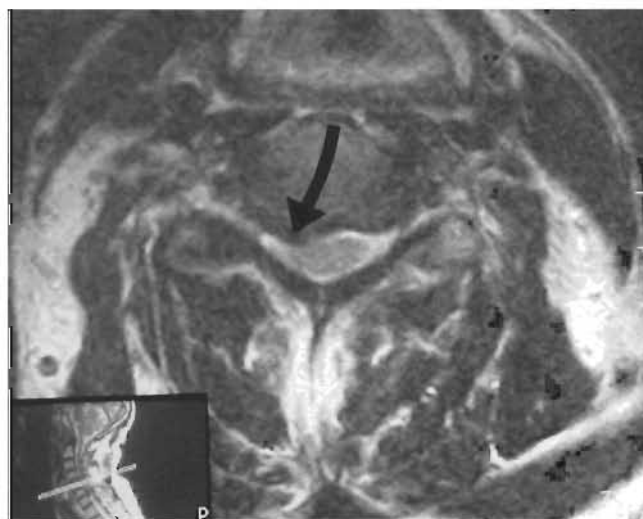
El estado funcional preoperatorio no se ve influido por la causa de la compresión; la mayor o menor gravedad no dependerá de si la compresión medular es por una hernia discal (HD) blanda o de que dicha compresión se deba a la prominencia en el canal raquídeo de osteofitos u otros elementos propios de la degeneración espondilótica cervical.

Por otro lado, la TR es mayor en las HD que en las espondilosis para todos los que han estudiado este parámetro<sup>19, 22, 28</sup>, aunque probablemente este mejor pronóstico de la HD frente a la EC se debería a que la HD produce cuadros agudos o de rápida evolución, y que, por lo tanto, se trata precozmente, con el consiguiente mejor resultado.

### Niveles comprimidos

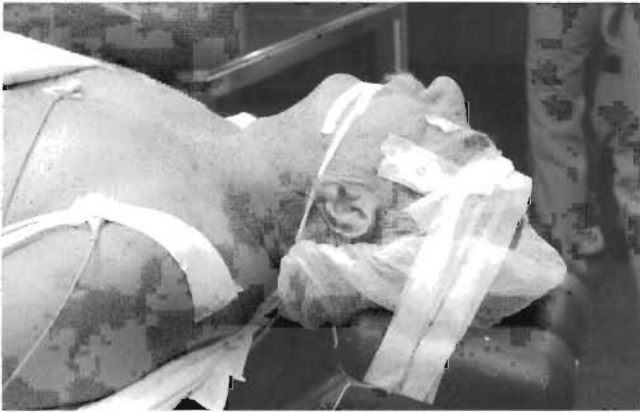La cantidad de niveles en los que la médula se encuentra en contacto con las paredes del canal raquídeo, y por lo tanto se encuentra más o menos comprimida, se relaciona de forma significativa con F; no es así cuando se trata de la TR.

Lo dicho pone de manifiesto que a mayor magnitud de la zona medular comprometida por una estenosis en la MCE, peor estado funcional preoperatorio, hecho constatado por Ogino<sup>29</sup> y Ono<sup>30</sup>; pero cuando la descompresión se realiza, el que ésta haya sido más o menos extensa no se correlaciona con el porcentaje de recuperación conseguido, lo que se entiende como que *la existencia de una*



**Figura 2.** La compresión en la mielopatía cervical puede ser preferentemente radicular o medular.





**Figura 3.** La posición y preparación preoperatorias son fundamentales en el tratamiento quirúrgico de la mielopatía cervical.

extensa compresión produce una alteración funcional mayor que una compresión más corta. Sin embargo esta alteración no influye en el porcentaje de recuperación.

### Imágenes de alta intensidad

El trasfondo patológico de las imágenes de alta intensidad (IAI) no es bien conocido todavía. Takahashi y cols.<sup>31</sup> en 1989, consideraron que las IAI representaban gliosis o mielomalacia como consecuencia de la compresión medular y de la secundaria alteración vascular, no diferenciando por la imagen una alteración anatomopatológica de otras. Afirman que en esos momentos creen que: a) las IAI son vistas más frecuentemente en las médulas más severamente comprimidas, b) las IAI son vistas en los pacientes clínicamente peor, y c) la presencia de IAI es signo de mal pronóstico.

Las IAI se presentan en MCE donde existe una importante compresión medular, en esto no disiente con la opinión propia, pero la alteración de la señal en nuestros casos no es sinónimo de más grave situación funcional; por el contrario, para los autores de este trabajo *la señal que proporciona de la médula la RMN no está relacionada con la situación clínica preoperatoria*, pudiéndose encontrar pacientes con una afectación funcional grave, moderada o leve, y las señales de sus médulas ser muy variadas e independientes del estado clínico.

Para Mehalic y cols.<sup>32</sup> las IAI pueden ser muestra de diferentes alteraciones anatomopatológicas que van desde el simple edema a la mielomalacia.

Más recientemente, dos trabajos, uno de Wada y cols.<sup>23</sup> y otro de Matsumoto y cols.<sup>33</sup>, dan valor de mal pronóstico a la existencia de IAI a varios niveles, *siendo la respuesta al tratamiento diferente según el tipo de IAI*.

### Tipo de compresión

La médula se puede encontrar comprimida en el interior del canal raquídeo en su cara anterior, bien sea en el centro o en un lateral, pudiendo ocurrir que la médula se encuentre constreñida en todo su perímetro de una forma más o menos simétrica; a este último tipo de compresión se la denomina *difusa*<sup>28</sup>. *En los casos en que la compresión es difusa, la TR es menor, no encontrándose influencia del tipo de compresión en la gravedad preoperatoria*.

En el trabajo de Batzdorf<sup>34</sup> los casos con un contorno sinuoso fueron en general más severos, pero esto no se ha visto reflejado por ningún otro autor.

*La alteración del perfil del raquis cervical no es un factor pronóstico para el resultado quirúrgico, esto es claro siempre que se realice una adecuada descompresión medular.*

### CUANTIFICABLES

#### Diámetro sagital del canal raquídeo

El tamaño del diámetro del canal en el punto de máxima compresión que denominamos *diámetro sagital adquirido* (DSA) no ha sido referenciado claramente como dato de valor pronóstico en la bibliografía, pero en general se acepta que *cuando el DSA es menor, la TR tiende a ser menor, no guardando relación con la FP*.

Lo anterior se comprende al entender que, al disminuir el DSA, la compresión medular será mayor y por lo tanto la isquemia también, aunque además haya que tener en cuenta el tiempo que la médula se encuentra comprimida y si esta compresión es puntual o en todo el contorno medular.

#### Índice de compresión medular

El índice de compresión medular (ICM)<sup>30</sup> se define como la razón entre el diámetro sagital (DSM) y transversal (DTM) de la médula en el punto de máxima compresión:

$$ICM = \frac{DSM}{DTM} \times 100$$

Algunos autores<sup>30</sup> indican que dicho índice es fiel reflejo del grado de compresión, una buena correlación con el grado de destrucción medular, demostrando anatomopatológicamente que si decrece dicho índice aumentan las lesiones en la médula, siendo, pues, un valor pronóstico evidente.

Otros trabajos opinan lo contrario y no aprecian que el ICM tenga ningún valor pronóstico en cuanto a la FP o FPO, ni tampoco con los porcentajes de mejoría tras el tratamiento<sup>35, 21, 22, 28</sup>. Este hecho se explica porque se encuentran médulas con un área muy reducida, pero pueden tener



**Figura 4.** El uso de distractores favorece la descompresión segmentaria en los casos de afectación preferentemente discal.

una muy buena relación entre DSM y DTM si la médula se encuentra reducida proporcionalmente en sus dos diámetros, lo que no alteraría mucho el ICM; mientras que existen médulas muy deformadas por la compresión AP y que se ensanchan transversalmente con pérdidas de área medular (AM) nulas o pequeñas, siendo en este caso el ICM muy pequeño. Hay que tener presente que AM, como se verá más adelante, se muestra como un valor predictivo fundamental.

### Área transversa medular

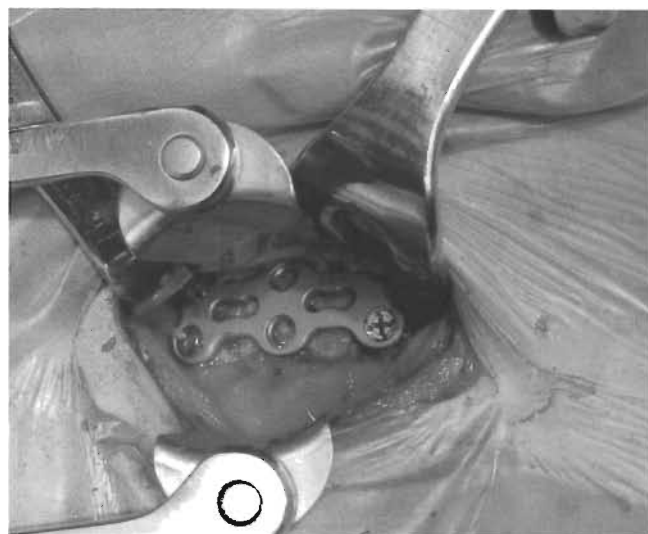
El área medular (AM) medida en la imagen del corte axial de RM en el punto de máxima compresión es considerada por toda la bibliografía como un pronóstico de primer orden en la predicción de la mejoría tras la descompresión, encontrándose que *a menores AM, menores TR*.

Fukushima<sup>19</sup> y Okada<sup>21</sup> encuentran relación estadísticamente significativa entre AM y el estadio clínico preoperatorio, incluso el primero con una elevada significación. Otros autores, como Fujiwara<sup>28</sup>, afirman que *AM es el factor más significativo en relación con FPO y con TR, negando su relación con la función FP*.

La no correlación entre AM y la FP se puede entender diciendo que una compresión aguda puede producir un gran déficit funcional por ocasionar una importante alteración vascular y bioquímica a nivel de la médula, aunque no produzca una gran disminución del tamaño de AM ni una alteración irreversible. Esta hipótesis está de acuerdo con Koyanagi y cols.<sup>22</sup> cuando afirma que «este hecho también indica que los síntomas preoperatorios son causados no solo por degeneración irreversible, sino también por cambios reversibles en la médula espinal, como son alteraciones circulatorias».

### TRATAMIENTO

El tratamiento irá encaminado de entrada a detener la progresión de la enfermedad, dado que en un elevado número de casos evolucionará progresivamente hacia el



**Figura 5.** La osteosíntesis con placa y tornillos estabiliza el abordaje anterior especialmente a varios niveles.

empeoramiento neurológico si permitimos la evolución natural del cuadro clínico<sup>8, 9, 11, 12, 13, 14, 15, 16</sup>.

El segundo objetivo del tratamiento será conseguir la mayor recuperación neurológica posible y, por último, que esta mejoría sea estable en el tiempo.

Batzdorf<sup>34</sup> define qué factores influyen en los resultados de la cirugía en la MCE: 1) hechos clínicos individuales (edad, duración de los síntomas, severidad del cuadro); 2) cambios patológicos intrínsecos en la médula, y 3) adecuada descompresión.

Sobre el punto 1 y el 2 se puede actuar realizando el tratamiento lo más precozmente posible; si bien, no se preconiza el tratamiento quirúrgico en las fases de la enfermedad en las que no existen síntomas aunque se pueda apreciar una hiperreflexia, en este período se debe realizar una revisión periódica para poder valorar la aparición de los primeros síntomas y proponer la cirugía con prontitud.

En los casos con signos y sin síntomas debe aconsejarse para evitar la aparición de estos, como puede ser evitar los esfuerzos y las posturas forzadas del cuello, incluso proponer el collarín ortopédico nocturno, y en aquellos pacientes que deban demorar la intervención o no acepten la misma se podría intentar el tratamiento conservador.

### CONSERVADOR

Murphy y Lieponis<sup>36</sup> junto con otros muchos autores indican que la inmovilización con collarín y el reposo intermitente en cama, disminuyen la compresión y la irritación de los elementos neurales, mejorando el dolor y la clínica en general. Pero cuando los pacientes manifiestan sintomatología evidente de MCE y los estudios complementarios demuestran una compresión medular severa, se imponen procedimientos más agresivos<sup>37</sup>, pues, según Epstein<sup>13</sup>, con métodos conservadores sólo se consiguen algunas mejorías en el 36% de los casos.

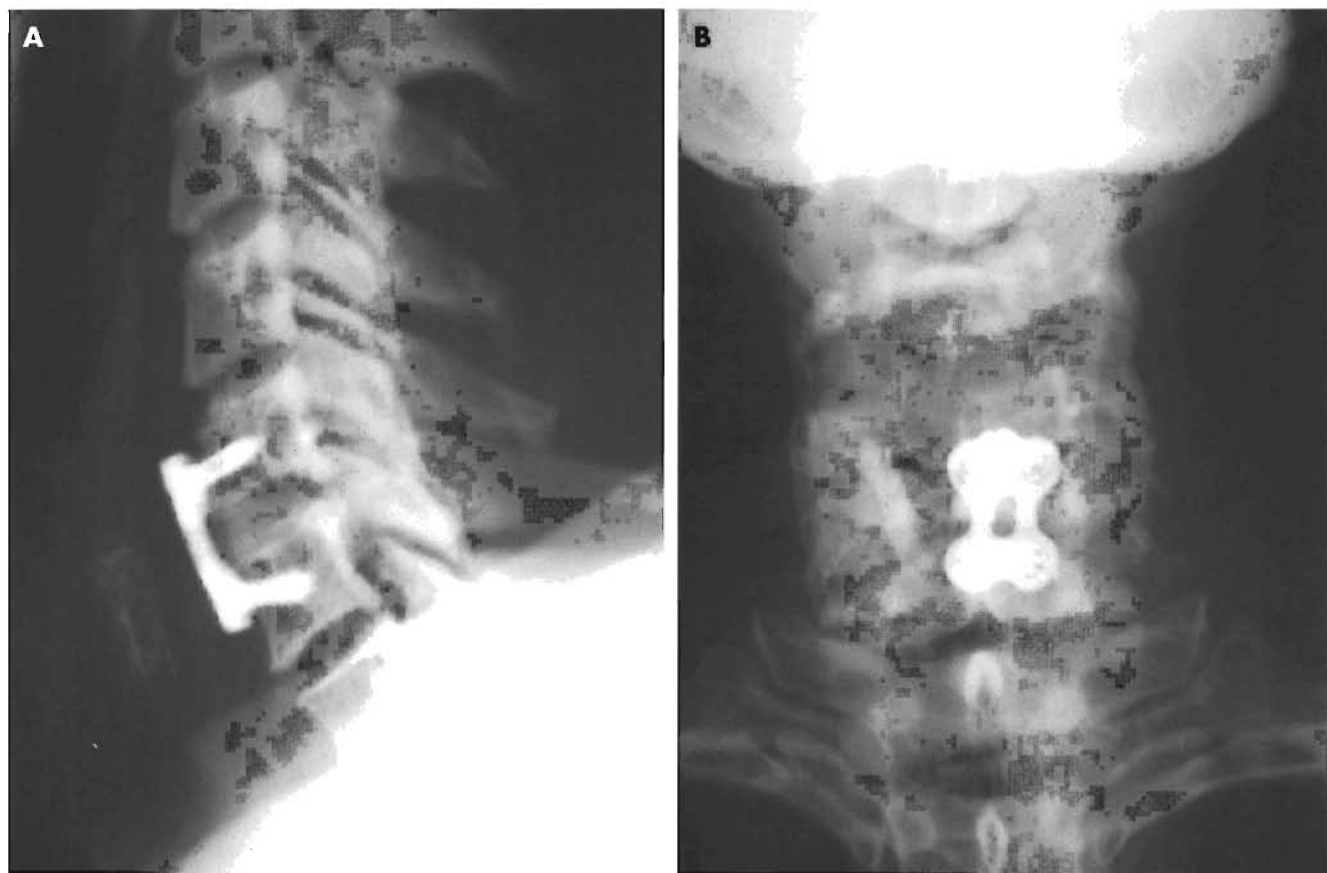
Los primeros autores<sup>36</sup> aconsejan la utilización de corticoides peridurales en pacientes con graves problemas que contraindican la intervención; mientras que algunos los consideran ineficaces<sup>37, 38</sup>.

### QUIRÚRGICO

#### Técnicas con abordaje posterior

##### Laminectomía

La primera técnica más comúnmente utilizada fue la *laminectomía*<sup>13, 39, 40</sup>, pero ha sido ampliamente contrastado el empeoramiento neurológico, tanto inmediatamente<sup>41, 42</sup> como de forma progresiva tras esta intervención, bien por la manipulación medular o por la inestabilidad agravada o creada tras la laminectomía<sup>43, 44, 45, 46, 47</sup>. Algunas referencias aconsejan este procedimiento en pacientes adultos con mínimo riesgo si se conservan al máximo los elementos de soporte posterior<sup>48</sup>; así como en algunos primeros trabajos se indican mejorías entre el 67 y el 70% con laminectomías extensas<sup>11, 49</sup>; en aportaciones más recientes los porcentajes son similares<sup>50, 51</sup>, pero Bishara<sup>44</sup> ya aportó un deterioro de los resultados en un 10% de los pacientes en los primeros diez años.



**Figura 6. A.** La afectación unisegmentaria puede resolverse sin corporectomía. Imagen de perfil. **B.** Imagen anteroposterior.

La cifosis cervical fija contraindica la descompresión posterior<sup>52</sup>, y no se han obtenido muy buenos resultados con esta operación cuando existe cierto grado de cifosis preoperatoria<sup>53, 54, 55, 56</sup>; por otro lado, la realización de artrodesis posterior puede prevenir la aparición de deformidades progresivas en cifosis según los mismos autores.

### Laminoplastia

En 1973 Oyama y Hattori<sup>57</sup> describieron la *laminoplastia expansiva en Z* como técnica para evitar la fibrosis invasiva del canal tras laminectomía, pero esta técnica exige una gran habilidad y meticulosidad, por lo que no se extendió su aplicación; Kawai<sup>58</sup> presenta una amplia serie con un 84% de buenos resultados utilizando este método en el tratamiento de la osificación del ligamento vertebral común posterior (OLVCP).

Es Hirabayashi en 1978<sup>59</sup>, con su laminoplastia expansiva en «puerta abierta», quien nos ofrece una técnica simple por vía posterior que permite una buena descompresión y la realización de una artrodesis posterior. La técnica consiste en la realización de laminotomías parafacetarias homolaterales a varios niveles y en los mismos niveles, pero contralateral, se debilitan las láminas, actuando esta zona debilitada como punto bisagra para abrir la laminoplastia por la zona de laminotomía. Desde entonces multitud de trabajos del autor de la técnica y más de 400 pacientes tratados por el mismo avalan la bondad del procedimiento quirúrgico<sup>60, 61, 62, 63, 64, 65, 66, 67, 68, 69</sup>.

Herkowitz<sup>70, 71</sup> afirma que la estabilidad de la laminoplastia no es significativamente inferior a la de los casos control; el efecto descompresivo no es menor que en los abordajes anteriores<sup>72, 73, 74, 75, 76</sup> y presentan una menor incidencia de complicaciones<sup>77, 78, 79</sup>.

Se han descrito además algunas otras modalidades de laminoplastia, como la laminoplastia con apertura medio sagital<sup>80, 81</sup> y su modificación de Kurokawa<sup>82</sup>, así como varias modificaciones a la misma<sup>82, 83, 84, 85</sup> y de la «Z plastia»<sup>54, 86, 87, 88</sup>.

### Técnicas por vía anterior

Por otro lado, las técnicas descompresivas por vía de abordaje anterior están argumentadas en que la mayoría de las compresiones medulares son de predominancia anterior.

La simple discectomía anterior sin fusión solamente ha sido mencionada en algunos trabajos<sup>89, 90, 91</sup> pero los resultados de este proceder han llevado a abandonarlo por la mayoría de los cirujanos, dado que aunque son válidos en cuanto al efecto descompresivo, en muchos pacientes persiste dolor durante largo tiempo.

Se puede realizar una simple discectomía con fusión anterior, según técnica de Smith y Robinson<sup>92</sup>, procedimiento que es útil en las mielopatías con compresiones no muy severas<sup>93</sup> y en las hernias discales a un solo nivel<sup>94</sup>. Puede realizarse dicha operación a uno o más niveles, pero

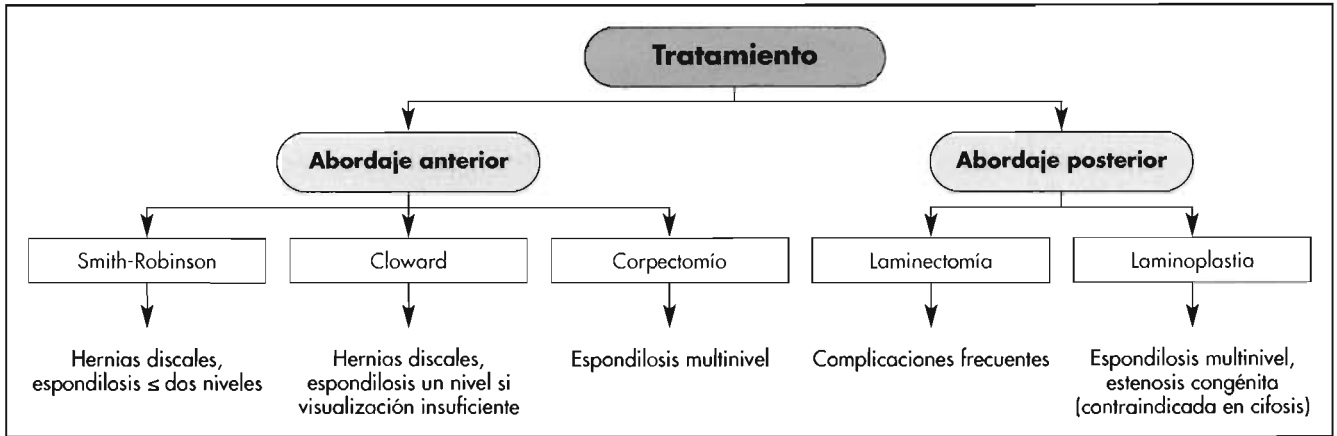


Figura 7. Algoritmo de tratamiento propuesto para la mielopatía cervical.

en el caso de niveles múltiples se ha comunicado alta incidencia de pseudartrosis<sup>95, 96, 97, 98, 99, 100</sup>.

### Smith-Robinson

Técnica descrita por estos autores<sup>92</sup> y que consiste en esencia en la realización de una discectomía con resección de los osteofitos posteriores de los cuerpos vertebrales adyacentes al disco resecaado.

Se le añade una artrodesis intersomática para evitar la deformidad y el dolor.

En las descompresiones anteriores no extensas se han descrito varias técnicas, como la de Cloward<sup>101</sup>, así como otras variantes en cuanto a la forma de tallar los injertos<sup>102</sup> y modificaciones con mejoras en el índice de fusión<sup>103, 104, 105</sup>.

### Cloward

La base de esta técnica es una discectomía, realización de orificio cilíndrico en el espacio intersomático, con lo cual se aumenta la visualización del espacio retrosomático, pudiéndose explorar mejor el espacio intersomático posterior para extraer hernias o resecaar osteofitos. Con posterioridad se realiza una artrodesis intersomática con un injerto extraído a medida de la perforación efectuada<sup>101</sup>.

En aquellos pacientes en que la compresión es anterior y a varios niveles, se imponen procedimientos más agresivos para conseguir una adecuada descompresión, como pueden ser las corpectomías completas o parciales, siendo las primeras referencias las de Senegas<sup>106, 107, 108</sup> y Boni<sup>109</sup> sucediéndose con posterioridad numerosos trabajos que validan la corpectomía como método que facilita la retirada completa de las estructuras compresivas<sup>24, 110, 111, 112, 113, 114, 115</sup>.

### Corpectomía

La más frecuentemente utilizada consiste en la resección subtotal y central de toda la altura del cuerpo vertebral y discos adyacentes según técnica descrita por Senegas y Boni<sup>106, 107, 108, 109</sup>, pudiendo realizarse en uno o varios niveles o cuerpos. La corpectomía debe ser como mínimo de 16 mm<sup>24</sup> de anchura, que es la anchura máxima de la médula, aunque Senegas preconiza 20 mm como dimensión ideal de la anchura de la corpectomía, para así poder

asegurar la descompresión. Una vez terminada la resección ósea se realiza la resección del ligamento vertebral común posterior en toda la anchura y longitud de la corpectomía.

Tras la corpectomía se realiza una artrodesis anterior de todos los niveles resecaados.

Como se ha visto, existen multitud de trabajos que apoyan una u otra técnica, otros las comparan e intentan esquematizar las indicaciones para elegir la más adecuada en cada caso.

Por último, se proponemos un esquema orientativo en forma de árbol de decisiones para la selección de la técnica ideal en las diferentes situaciones posibles (Fig. 7).

## BIBLIOGRAFÍA

1. Senegas J. Chirurgie des complications radiculo-médullaires de la cervicarthrose: Cahiers d'enseignement SOFCOT, 1985; 179-195.
2. Bailey P, Casamajor L. Osteo-Arthritis of the spine as a cause of compression of the spinal cord and roots. With report of five cases. J Nerv and Ment Dis, 1911; 38:588-609.
3. Stookey B. Compression of the spinal cord due to ventral extradural cervical chondromas: Diagnosis surgical treatment. Arch Neurol Psychiat, 1928; 20:275-291.
4. Peet M, Echolds DH. Herniation of the nucleus pulposus; a cause of compression of spinal cord. Arch Neurol Psychiat, 1934; 32:925.
5. Brain I, Wilkinson M (eds.). Cervical Spondylosis and Other Disorders of the Cervical Spine, ed. 1. Philadelphia. PA. WB Saunders, 1967.
6. Brain WR. Discussion on rupture of the intervertebral disc in the cervical region. Proc R Soc Med, 1948; 41:509-516.
7. Brain WR, Northfield D, Wilkinson M. The neurological manifestations of cervical spondylosis. Brain, 1952; 75:187-225.
8. Lees, Turner JWA. The natural history and prognosis of cervical spondylosis. Br Med J, 1963; 2:1607-1610.
9. Nurick S. The natural history and the results of surgical treatment of the spinal cord disorder associated with cervical spondylosis. Brain, 1972; 95:101-108.
10. Clarke E, Robinson PK. Cervical myelopathy: a complication of cervical spondylosis. Brain, 1956; 79:483-505.
11. Symon L, Lavender P. The surgical treatment of cervical spondylotic myelopathy. Neurology, 1967; 17:117-127.
12. Gregorius FK, Estrin T, Crandall PH. Cervical spondylotia radiculopathy and myelopathy: A long-term follow-up study. Arch Neurol, 1976; 33:618-625.
13. Epstein JA, Janin Y, Carras L y cols. A comparative study of the treatment of the cervical spondylotic myeloradiculopathy: Experience with 50 cases treated by means of extensive laminectomy, foraminotomy, and excision of osteophytes during the past 10 years. Acta Neurochir, 1982; 61:89-104.

14. La Rocca H. Cervical spondylotic myelopathy: Natural history. *Spine*, 1988; 13:854-855.
15. Moontgomery DM, Brower RS. Cervical spondylotic myelopathy: Clinical syndrome and natural history. *Orthop Clin North Am*, 1992; 23:487-493.
16. Sadasivan KK, Reddy RP, Albright JA. The natural history of cervical spondylotic myelopathy. *Yale J Biol Med*, 1993; 66:235-242.
17. Japanese Orthopedic Association. Scoring system for cervical myelopathy. *J Jpn Orthop Asso*, 1994; 68:490-503.
18. Hirabayashi K, Miyakawa J, Satomi K y cols. Operative results and postsurgical progression of ossification among patients with ossification of cervical posterior longitudinal ligament. *Spine*, 1981; 6:354-364.
19. Fukushima T, Ikata T, Taoka Y, Takata S. Magnetic Resonance Imaging Study on Spinal Cord Plasticity in Patients with Cervical Compression Myelopathy. *Spine*, 1991; 16 (suppl.):S534-S5538.
20. Harada A, Mimatsu K. Postoperative Changes in the Spinal Cord in Cervical Myelopathy Demonstrate by Magnetic Resonance Imaging. *Spine*, 1992; 17:1275-1280.
21. Okada Y, Ikata T, Yamada H, Sakamoto R, Katoh S. Magnetic Resonance Imaging on the Results of Surgery for Cervical Compression Myelopathy. *Spine*, 1993; 18:2024-2029.
22. Koyanagi T, Hirabayashi K, Satomi K, Toyama Y, Fuyimura Y. Predictability of Operative Result of Cervical Compression Myelopathy Based on Preoperative Computed Tomographic Myelography. *Spine*, 1993; 18:1958-1963.
23. Wada E, Yonenobu K, Suzuki S y cols. Can intramedullary signal change on magnetic resonance imaging predict outcome in cervical spondylotic myelopathy? *Spine*, 1999; 24 (5):455-461.
24. Goto S, Mochizuki M, Kita T, Kibayashi Y y cols. Anterior surgery in four consecutive technical phases for cervical spondylotic myelopathy. *Spine*, 1993; 18:1968-1973.
25. Kawakami M, Tamaki T, Iwasahi H y cols. A comparative study of surgical approach for cervical compressive myelopathy. *Clin Orthop Relat Research*, 2000; 381:129-136.
26. Yamazaki T, Yanaka K, Sato H y cols. Cervical spondylotic myelopathy: surgical results and factors affecting outcome with special reference to age differences. *Neurosurgery*, 2003; 52 (1):122-126.
27. Handa Y, Kubota T, Ishii H y cols. Evaluation of prognostic factors and clinical outcome in elderly patients in whom expansive laminoplasty is performed for cervical myelopathy due to multisegmental spondylotic canal stenosis. A retrospective comparison with younger patients. *J Neurosurg*, 2002; 96 (2 suppl.):173-179.
28. Fujiwara K, Yonenobu K, Ebara S, Yamashita K, Ono K. The Prognosis of Surgery for Cervical Compression Myelopathy: An analysis of the factors involved. *J Bone Joint Surg (Br)*, 1989; 71B:393-398.
29. Ogino H, Tada K, Okada K y cols. Canal diameter, anteroposterior compression ratio, and spondylotic myelopathy of the cervical spine. *Spine*, 1983; 8:1-15.
30. Ono K, Hota H, Tada K y cols. Cervical myelopathy secondary to multiple spondylotic protrusions: A clinicopathologic study. *Spine*, 1977; 2:109-125.
31. Takahashi M, Yamashita I, Shakamoto Y, Koyima R. Chronic cervical cord compression: Clinical significance of increased signal intensity on MR images. *Radiology*, 1989; 173:219-224.
32. Mehalic TF, Pezzuti RT, Applebaum BI. Magnetic resonance imaging and cervical spondylotic myelopathy. *Neurosurgery*, 1990; 26:217-227.
33. Matsumoto M, Toyoma Y, Ishikawa M y cols. Increased signal of the spinal cord on magnetic resonance images in cervical compressive myelopathy: does it predict the outcome of conservative treatment? *Spine*, 2000; 25 (6):677-682.
34. Batzdorf U, Batzdorf A. Analysis of cervical spine curvature in patients with cervical spondylosis. *Neurosurgery*, 1988; 22:827-836.
35. Fujiwara K, Yonenobu K, Hiroshima K, Ebara S, Yamashita K, Ono K. Morphometric of the Cervical Spinal Cord and its Relation to Pathology in Cases with Compression Myelopathy. *Spine*, 1986; 13:1212-1216.
36. Murphy MJ, Lieponis JV. Nonoperative treatment of cervical spine pain, in *Cervical Spine Research Society Editorial Committee (ed.): The Cervical Spine*, ed. 2. Philadelphia, PA, JB Lippincott, 1989; 670-677.
37. Bohlman HH. Cervical Spondylosis and Myelopathy. *Instr Course Lect*, 1995; 44:81-98.
38. Orr RD, Zdeblick TA. Cervical Spondylotic Myelopathy: Approaches to Surgical Treatment. *Clinical Orthopaedics and Related Research*, 1999; 359:58-66.
39. Epstein JA, Epstein NE. The surgical management of cervical spinal stenosis, spondylosis, and myeloradiculopathy by means of the posterior approach, en *The Cervical Spine Research Society Editorial Committee (ed): The Cervical Spine*, ed 2. Philadelphia PA, JB Lippincott, 1989; 625-643.
40. Ishida Y, Suzuki K, Ohmori K y cols. Critical analysis of extensive cervical laminectomy. *Neurosurg*, 1982; 24:215-222.
41. Gregorius FK, Estrin T, Crandall PH. Cervical spondylotic radiculopathy and myelopathy: A long-term follow-up study. *Arch Neurol*, 1976; 33:618-625.
42. Crandall PH, Gregorius FK. Long-term follow-up of surgical treatment of cervical spondylotic myelopathy. *Spine*, 1977; 2:139-146.
43. Raynor NB, Pugh J, Shapiro I. Cervical facetectomy and its effect on spine strength. *J Neurosurg*, 1985; 63:278-282.
44. Bishara SN. The posterior operation in treatment of cervical spondylosis with myelopathy: A long-term follow-up study. *J Neuro Neurosurg Psychiatry*, 1971; 34:393-398.
45. Mikawa Y, Shikafa J, Yamamoto T. Spinal deformity and instability after multilevel cervical laminectomy. *Spine*, 1987; 12:6-11.
46. Heller JG, Whitecloud TS. Post-laminectomy instability of the cervical spine. En: *Frymoyer JW (ed.). The Adult Spine: Principles and practice*. New York: NY, Raven Press, 1991; 1219-1240.
47. Zdeblick TA, Zou D, Warden K y cols. Cervical stability after foraminotomy. *J Bone Joint Surg (Am)*, 1992; 74:22-27.
48. Mikawa Y, Shikafa J, Yamamoto T. Spinal deformity and instability after multilevel cervical laminectomy. *Spine*, 1987; 12:6-11.
49. Gorter K. Influence of laminectomy on the course of cervical myelopathy. *Acta Neurochir (wein)*, 1976; 33:265-281.
50. Symon L, Lavender P. The surgical treatment of cervical spondylotic myelopathy. *Neurology*, 1967; 17:117-127.
51. Ducker TB. Cervical radiculopathies and myelopathies: Posterior approaches. En: *Frymoyer JW (ed.). The Adult Spine: Principles and Practice*. New York: NY, Raven, 1991; 1187-1205.
52. Hirabayashi K, Satomi K. Operative procedure and results of expansive open-door laminoplasty. *Spine*, 1988; 13:870-876.
53. Hukuda S, Mochizuki T, Ogata M, Shichikawa K, Shimomura Y. Operation for cervical spondylotic myelopathy: A comparison of anterior and posterior procedures. *J Bone Joint Surg*, 1985; 67B:609-615.
54. Yonenobu K, Fuji T, Ono K y cols. Choice of surgical treatment for multisegmental cervical spondylotic myelopathy. *Spine*, 1985; 10:710-716.
55. Snow RB, Weiner H. Cervical laminectomy and foraminotomy as surgical treatment of cervical spondylosis: A study with analysis of failures. *J Spinal Disord*, 1993; 6:245-251.
56. Arnold H, Feldman U, Missler U. Chronic spondylogenic cervical myelopathy: A critical evaluation of surgical treatment after early and long-term follow-up. *Neurosurg Rev*, 1993; 16:105-109.
57. Oyama M, Hattori S, Noriwaki N y cols. A new method of cervical laminectomy. *Chubu Nippon Seikeigeka Gakkai Zasshi*, 1973; 16:792-794.
58. Kawai S, Sunago K, Doi K y cols. Cervical laminoplasty (Hattori's method). Procedure and follow-up results. *Spine*, 1988; 13:1245-1250.
59. Hirabayashi K. Expansive open-door laminoplasty for cervical spondylotic myelopathy. *Shujutsu*, 1978; 32:1159-1163.
60. Hirabayashi K, Miyakawa J, Uzawa M. Canal-expansive laminoplasty as a new method of cervical posterior decompression. *Chubu Nippon Seikeigeka Gakkai Zasshi*, 1979; 22:417-419.
61. Hirabayashi K, Sasaki T, Takeda T. The posterior and anterior operation in treatment of cervical disc lesions including cervical spondylosis: A long-term follow-up study. *Chubu Nippon Seikeigeka Gakkai Zasshi*, 1982; 15:786-788.
62. Hirabayashi K, Watanabe K, Wakano K y cols. Expansive open-door laminoplasty for cervical spinal stenotic myelopathy. *Spine*, 1983; 8:693-699.
63. Hirabayashi K, Satomi K. Expansive open-door laminoplasty for cervical spinal stenotic myelopathy. *Spine: State of the Art Review*, 1987; 1:517-532.
64. Hirabayashi K, Satomi K, Sasaki MT. Ossification of the Posterior Longitudinal Ligament in the Cervical Spine. En: *Sherk HH, Dunn EJ, Eismont FJ y cols. (eds.). The Cervical Spine*, ed. 2. Philadelphia: Lippincott, 1989; 678-692.

65. Hirabayashi K, Satomi K. Significances of open-door expansive laminoplasty in the cervical spine comparing with laminectomy and other laminoplasties. *J West Pacific Orthop Assoc*, 1990; 27:31-38.
66. Hirabayashi K, Satomi K. Expansive open-door laminoplasty. En: Denaro V (ed.). *Stenosis of the cervical spine*. Berlin Springer-Verlag, 1991; 264-278.
67. Hirabayashi K. Expansive Open-Door Laminoplasty. En: Sherk HH, Dunn EJ, Eismont FJ (eds.). *The Cervical Spine. An Atlas of Cervical Procedures*. Philadelphia: Lippincott, 1994; 233-250.
68. Hirabayashi K. Expansive open-door laminoplasty: Its present state of the art and future prospects. *Rinsho Seikeigeka*, 1995; 30:543-548.
69. Hirabayashi K, Toyama Y. Choice of Cervical Procedure for Cervical Ossification of the Posterior Longitudinal Ligament. En: Yonenobu K, Sakou T, Ono K (eds.). *Ossification of the Posterior Longitudinal Ligament*. Tokyo. Springer-Verlag, 1997; 135-142.
70. Herkowitz HN. Cervical laminoplasty: Its role in the treatment of cervical radiculopathy. *J Spinal Disord*, 1988; 1:179-188.
71. Herkowitz HN. A comparison of anterior cervical fusion, cervical laminectomy, and cervical laminoplasty for the surgical management of multiple level spondylotic radiculopathy. *Spine*, 1988; 13:774-780.
72. Tomita K, Nomura S, Umeda S y cols. Cervical laminoplasty to enlarge the spinal canal in multilevel ossification of posterior longitudinal ligament with myelopathy. *Acta Orthop Trauma Surg*, 1988; 107:148-153.
73. Yonenobu K, Hosono N, Iwasaki M y cols. Laminoplasty versus subtotal corpectomy: A comparative study of results in multisegmental cervical spondylotic myelopathy. *Spine*, 1992; 17:1281-1284.
74. Nowinski GP, Visarus H, Nolte LP y cols. A biomechanical comparison of cervical laminoplasty and cervical laminectomy with progressive facetectomy. *Spine*, 1993; 18:1995-2004.
75. Iwasaki M, Ebara S, Miyamoto S y cols. Expansive laminoplasty for cervical radiculo-myelopathy due to soft disc herniation. *Spine*, 1996; 21:32-38.
76. Daftari TK, Herkowitz HN. Posterior Cervical Laminoplasty for Myeloradiculopathy: North American Experience. En: Yonenobu T, Sakou T, Ono K (eds.). *Ossification of the Longitudinal Ligament*. Tokyo, Springer-Verlag, 1997; 153-163.
77. Kamioka Y, Yamamoto H, Tani T y cols. Postoperative instability of cervical OPLL and cervical radiculomyelopathy. *Spine*, 1989; 14:1177-1183.
78. Baba H, Furusawa N, Imura S y cols. Laminoplasty following anterior cervical fusion for spondylotic myeloradiculopathy. *Int Orthop*, 1994; 18:1-5.
79. Toyama Y, Hirabayashi H, Kamata M y cols. Long-term clinical results of anterior interbody fusion for cervical spondylotic myelopathy. *Higashi Nippon Seikeigeka Gakkai Zasshi*, 1997; 9:487-492.
80. Iwasaki Y. Expansive laminoplasty in de cervical spina (Nara method). *Shujutsu*, 1987; 41:471-478.
81. Iwasaki Y, Yokota H, Ishii M y cols. Expansive laminoplasty in the cervical spine. *Bessatsu Seikeiyeka*, 1982; 21:32-38.
82. Kurokawa T, Tsuyama N, Tanaka H y cols. Enlargement of spinal canal by the sagittal splitting of spinal processes for cervical spondylotic myelopathy. *Rinsho Seikeiyeka*, 1984; 19:483-490.
83. Nakano K, Harata S, Suetsuna F y cols. Spinous process-splitting laminoplasty using hydroxyapatite spinous process spacer. *Spine*, 1992; 17 (suppl.):S41-S43.
84. Kokubun S, Kashimoto O, Tanaka Y. Histologic verification of bone bonding and ingrowth into porous hydroxyapatite spinous process spacer for cervical laminoplasty. *Tohoku J Exp Med*, 1994; 173:337-344.
85. Hoshi K, Kurokawa T, Nakamura K y cols. Expansive cervical laminoplasties-Observation on comparative changes in spinous process lengths following longitudinal laminar divisions using autogenous bone or hydroxyapatite spacer. *Spinal Cord*, 1966; 34:725-728.
86. Oda H, Hattori S, Kawai S y cols. Deformity after laminectomy in the cervical spine. *Bessatsu Seikeigeka*, 1982; 2:70-77.
87. Tomimura K, Sakou T, Morizono Y y cols. Osteoplastic enlargement of the cervical canal for cervical spondylosis. *Rinsho Seikeigeka*, 1984; 19:491-497.
88. Watanabe T, Inoue S, Goto S y cols. Expansive laminoplasty (Chiba modification) for cervical myelopathy. *Shujutsu*, 1987; 41:519-527.
89. Rosenorn J, Hansen EB, Rosenorn MA. Anterior cervical discectomy with and without fusion; A prospective study. *J Neurosurg*, 1983; 59:252-255.
90. Maurice-Williams RS, Dorward NL. Extended anterior cervical discectomy without fusion: A simple and sufficient operation for most cases of cervical degenerative disease. *Br J Neurosurg*, 1966; 10:261-266.
91. Tegos S, Rizos K, Paphanasia A, Kyriakopoulos K. Results of anterior discectomy without fusion for treatment of cervical radiculopathy and myelopathy. *Eur Spine J*, 1994; 3:62-65.
92. Smith GW, Robinson RA. The treatment of certain cervical disorders by anterior removal of the intervertebral disc and interbody fusion. *J Bone Joint Surg Am*, 1958; 40:607-624.
93. Bohlman HH. Cervical spondylosis with moderate to severe myelopathy: A report of seventeen cases treated by Robinson anterior cervical discectomy and fusion. *Spine*, 1977; 2:151-162.
94. O'Brien TJ, Rapoff AJ, Ghanayem AJ, Tribus CB, Zdeblick TA. Surgical treatment of multilevel cervical spondylosis. *Orthop Trans*, 1997; 21:489.
95. Law MD, Bernhardt M, White AA III. Evaluation and Management of Cervical Spondylotic Myelopathy. *Instr Course Lect*, 1995; 44:99-110.
96. Robinson RA, Walker AE, Ferlic DC y cols. The results of anterior interbody fusion of the cervical spine. *J Bone Joint Surg Am*, 1962; 44:1569-1587.
97. Connolly ES, Seymore RJ, Adams JE. Clinical evaluation of anterior cervical fusion for degenerative cervical disc. *J Neurosurg*, 1965; 23:431-437.
98. Herkowitz HN. The surgical management of cervical spondylotic radiculopathy and myelopathy. *Clin Orthop*, 1989; 239:94-108.
99. White AA, Southwick WO, DePonte RJ, Gainor SW, Hardy R. Relief of pain by anterior cervical spine fusion for spondylosis: a report of sixty-five cases. *J Bone Joint Surg Am*, 1973; 55:525-534.
100. Seifert V. Anterior decompressive microsurgery and osteosynthesis for the treatment of multisegmental cervical spondylosis. Pathophysiological considerations, surgical indications, results and complications: A survey. *Acta Neurochir*, 1995; 135:105-121.
101. Cloward RB. The anterior approach for removal of rupture cervical disk. *J Neurosurg*, 1958; 15:602-617.
102. Bailey RW, Badgley CE. Stabilization of the cervical spine by anterior fusion. *J Bone Joint Surg*, 1960; 42A:565-594.
103. Simmon EH, Bhalla SK. Anterior cervical discectomy and fusion: a clinical and biomechanical study with eight year follow-up. *J Bone Surg Br*, 1969; 51:225-237.
104. Gore DR. Technique of cervical interbody fusion. *Clin Orthop*, 1984; 188:191-195.
105. Bloom MH, Raney FL. Anterior intervertebral fusion of de cervical spine: a technical note. *J Bone Joint Surg Am*, 1972; 63: 842.
106. Sénégas J, Guérin J. Technique de décompression médullaire dans les sténoses canalaires étendues. *Rev Chir Orthop*, 1975; 61:219-223.
107. Sénégas J, Guérin J. Technique de décompression médullaire étendue par voie antérieure. *Encycl Med-Chir, Techniques de chirurgie orthopédique*, 1980; 44182:4-4 P2:1-2.
108. Sénégas J, Guérin J, Vital JM, Duplan B, Dols JM. Décompression médullaire étendue par voie antérieure dans le traitement des myélopathies par cervicarthrose. *Rev Chir Orthop*, 1984.
109. Boni M, Cherubino P, Benazzo F. Multiple subtotal somatectomy: technique and evaluation of a series of thirty-nine cases. *Spine*, 1984; 9:358-362.
110. Hanai K, Fujiyoshi F, Kamei K. Subtotal vertebrectomy and spinal fusion for cervical spondylotic myelopathy. *Spine*, 1986; 11:310-315.
111. Bernard TN, Wittecloud TS. Cervical spondylotic myelopathy: anterior decompression and stabilization with autogenous fibula strut graft. *Clin Orthop*, 1987; 221:149-160.
112. Whitecloud TS. Anterior surgery for cervical spondylotic myelopathy: Smith-Robinson, Cloward, and vertebrectomy. *Spine*, 1988; 13:861-863.
113. Zdeblick TA, Bohlman HH. Cervical kyphosis and myelopathy. *J Bone Surg Am*, 1989; 71:170-182.
114. Saunders RL, Bernini PM, Shirreffs TG, Reeves AG. Central corpectomy for spondylotic myelopathy: a consecutive series with long term follow-up evaluation. *J Neurosurg*, 1991; 74:163-170.
115. Kurz LT, Herkowitz HN. Surgical management of myelopathy. *Orthop Clin North Am*, 1992; 23:495-504.

# Microcirugía en la enfermedad degenerativa de la columna cervical

K. Daniel Riew, John A. McCulloch, Rick B. Delamarter, Howard S. An y Nicholas U. Ahn

## INTRODUCCIÓN

Hay dos acontecimientos que han producido un gran impacto en el tratamiento quirúrgico de las enfermedades degenerativas de la columna. El primero de ellos fue la utilización del microscopio como herramienta quirúrgica, cosa que realizaron por primera vez en la década de 1920 algunos otorrinolaringólogos europeos<sup>1</sup>. En 1953 apareció el microscopio quirúrgico comercial, y en 1978 dicho microscopio ya se había utilizado en la cirugía discal lumbar<sup>2-4</sup>. El segundo acontecimiento que produjo un gran impacto en el tratamiento quirúrgico de las enfermedades degenerativas de columna fue la aparición de la mielo-TC y la RM. Dichas técnicas de diagnóstico por imagen permitieron localizar con precisión las enfermedades degenerativas de la columna. La combinación del microscopio quirúrgico con la mielo-TC y la RM han hecho que la cirugía sea más rápida, más segura y técnicamente más fácil, de modo que actualmente es posible realizar intervenciones con una vía mínimamente invasiva y resecciones limitadas.

En este artículo se comentarán las ventajas del microscopio quirúrgico, la microanatomía de la columna cervical y las intervenciones por vía anterior y posterior que pueden realizarse con ayuda del microscopio.

## EL MICROSCOPIO EN LA CIRUGÍA DE LA COLUMNA CERVICAL

A causa de la importancia cada vez mayor de la precisión quirúrgica (cirugía menos invasiva) y de la utilización cada vez menor de los recursos hospitalarios (por el mayor número de intervenciones cervicales y lumbares de tipo ambulatorio que se realizan), las ventajas de la cirugía con microscopio compensan cualquiera de las desventajas relacionadas con la curva de aprendizaje. Entre dichas ventajas destacan la coordinación indirecta ojo-mano (puesto que el microscopio quirúrgico se coloca entre los ojos del cirujano y la parte principal del tallo del instrumento quirúrgico), el campo limitado de visión que proporciona (que

facilita una visión excelente) y la mejora de la línea de visión (que hace que la colocación del microscopio quirúrgico y del instrumental resulte más fácil).

Además, la utilización del microscopio quirúrgico tiene ciertas ventajas con respecto a la magnificación con lupa. La primera de ellas es que la magnificación del microscopio puede aumentarse o disminuirse fácilmente. Otras ventajas son que con el microscopio puede mantenerse una visión tridimensional, que la fuente de luz está en el mismo eje que la línea de visión y que el personal del quirófano puede ver también la intervención quirúrgica.

El microscopio quirúrgico es muy útil para reparar desgarros de la duramadre en la columna cervical. Con la magnificación con lupa sólo una persona puede mirar dentro del desgarro. Durante la reparación de un desgarro dural con lupa es muy difícil ayudar bien al cirujano, puesto que el ayudante no puede ver lo que pasa en las profundidades de la herida. El microscopio quirúrgico permite que el ayudante pueda ser de verdadera utilidad para el cirujano.

## COBERTURA Y COLOCACIÓN DEL MICROSCOPIO QUIRÚRGICO

Para cubrir el microscopio durante las intervenciones normalmente se usa un protector de plástico estéril. Dicho protector tiene una cubierta de plástico para la lente, que se fija precisamente sobre ella. También permite cubrir los puertos de visión. Tras colocar el microscopio en la posición adecuada, hay que retirar las piezas de las que dispone para los ojos. Dichas piezas pueden ajustarse para acomodar la distancia interpupilar de cada cirujano y acomodar su refracción (en caso de que no tenga una visión 20/20). En los microscopios modernos es posible tener hasta cuatro puertos de visión. Una alternativa es tener tres puertos y una cámara en el cuarto.

Una vez que el microscopio se lleva al campo quirúrgico, el cirujano debe guiar la cabeza del mismo hasta la zona operatoria. La base del microscopio quirúrgico debe ponerse tan cerca como haga falta, para que su cabeza esté en posición adecuada. En los microscopios antiguos la base

solía cubrirse con una envoltura estéril para que el campo quirúrgico no se contaminara. En los microscopios modernos, sin embargo, un brazo de resonancia más largo permite que coloquemos el microscopio a mayor distancia (a su vez más segura).

Un cirujano puede necesitar de 5 a 10 intervenciones de microcirugía para llegar a estar cómodo con la técnica. Aunque al principio la utilización del microscopio puede prolongar la intervención en varios minutos, con la experiencia los tiempos quirúrgicos globales pueden incluso disminuirse.

### INSTRUMENTOS UTILIZADOS EN LA MICROCIRUGÍA DE LA COLUMNA CERVICAL

La mayoría del instrumental utilizado en microcirugía se aplica en la cirugía de magnificación con lupa. De hecho, hay pocos instrumentos que sean absolutamente esenciales para las descompresiones cervicales anteriores y posteriores. Uno muy importante es la fresa de alta velocidad. Es fundamental que la fresa tenga una elevada velocidad rotacional (mayor de 70.000 rpm), para que de esa forma pueda extraerse de forma segura el hueso situado alrededor de las estructuras neurovasculares. Es aconsejable utilizar una fresa controlada mediante pedal. La fresa deberá sujetarse con la mano dominante, mientras que la aspiración se sujetará con la contraria. El ayudante deberá lavar con suero para evitar posibles quemaduras térmicas de las estructuras neurovasculares o del hueso.

Cuando se realizan intervenciones por vía anterior en pacientes con un ligamento longitudinal posterior (LLP) intacto, se podrá extraer de forma segura todo el material óseo sin lesionar el LLP mediante una fresa de carbono de alta velocidad (siempre que sea utilizada con una buena visualización). No suele hacer falta una fresa de diamante, puesto que ello aumentaría la duración de la intervención. Además, la fresa de diamante tiene mayores probabilidades de producir lesiones térmicas. Mediante la visión que proporciona el microscopio y una palpación constan-

te con la punta del aspirador (para determinar si se ha extirpado todo el material óseo), el cirujano suele tener bastante claro si ha logrado o no dicho objetivo y si ha localizado de forma correcta el LLP.

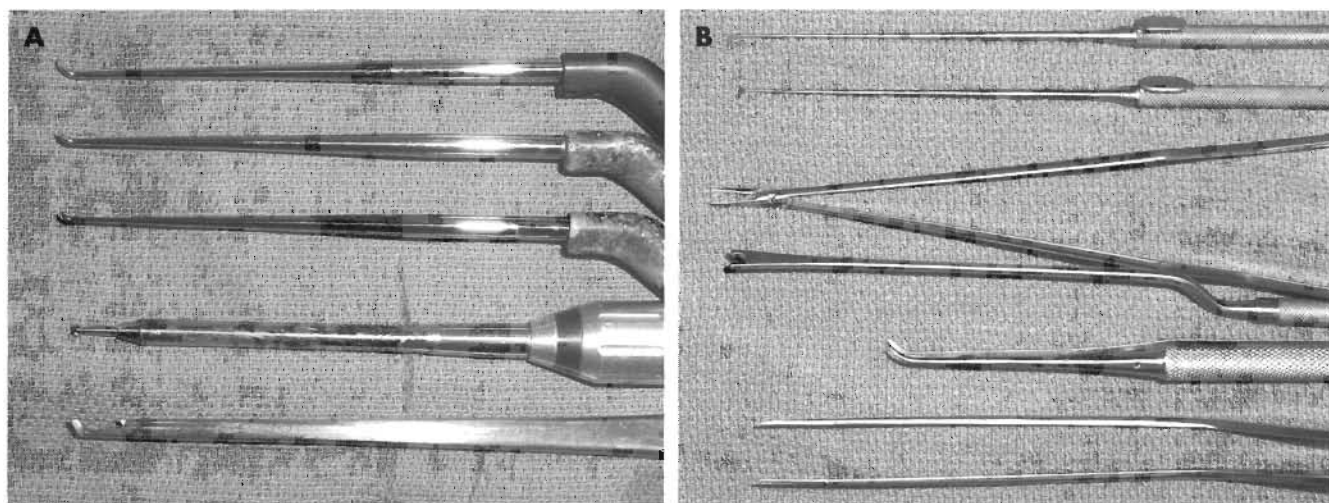
También resulta de gran ayuda en los procedimientos microquirúrgicos un juego de microcucharillas. Dichas cucharillas tienen una punta curva. Además, son suficientemente finas como para entrar en pequeños espacios (como por ejemplo el foramen neural). Suelen tener unos tamaños de entre 1 y 5 mm, siendo las más utilizadas las de 1 a 3 mm.

También es de gran utilidad la gubia de Kerrison de 1 mm, puesto que con ella se realizan muy bien las foraminotomías posteriores. Sin embargo, sólo pueden usarse tras haber disminuido el tamaño de los osteofitos (hasta un tamaño menor de 1-2 mm). En las intervenciones por vía posterior el disector número cuatro de Penfield puede usarse para palpar el margen lateral de la apófisis uncinada. En las operaciones por vía anterior y posterior puede ser también muy útil un pequeño gancho nervioso con el que poder palpar el orificio neural. Además, también puede utilizarse para palpar el margen lateral del pedículo, lo que asegurará una adecuada foraminotomía (Fig. 1 A).

Además de los pequeños ganchos nerviosos, son de gran ayuda en las reparaciones de los desgarros duros de las portas de microagujas, las pinzas en bayoneta de punta fina, las pinzas de agarre anguladas y los empujadores de nudos (Fig. 1 B).

### TÉCNICAS CERVICALES ANTERIORES

El microscopio quirúrgico es muy útil para mejorar la iluminación y la visión durante los procedimientos cervicales anteriores. Esto ayudará al cirujano a evitar complicaciones durante las descompresiones de la médula espinal y las raíces nerviosas. Tal vez sea una exageración decir que el microscopio quirúrgico es obligatorio en dichas intervenciones. Casi todas las operaciones de ese tipo se han realizado con cabezas de luz de fibra óptica y mediante



**Figura 1. A.** Instrumental de microcirugía. De arriba abajo, microcucharillas de 3, de 2 y de 1 mm, punta de fresa de carbono de 2 mm y pinza de Kerrison de 1 mm. **B.** Instrumental para reparar las roturas de duramadre. De arriba abajo, gancho palpador cerrado de ángulo recto, microgancho neural, conductor de aguja de Castro-Viejo, empujador de nudos, micropinzas curvas y micropinzas en bayoneta de punta fina.



magnificación con lupa. Según las preferencias del cirujano, el microscopio puede usarse en el momento de la incisión cutánea, durante la discectomía o durante la disección del LLP, la duramadre y las raíces nerviosas. Si tras la discectomía o la corpectomía hace falta realizar una artrodesis, ésta suele llevarse a cabo sin el microscopio (puesto que para la correcta colocación del injerto y del instrumental hace falta tener una visión más amplia del campo anatómico).

## ABORDAJE QUIRÚRGICO

### Exposición

Para abordar la parte media e inferior de la columna cervical, la vía anteromedial de Smith-Robinson es la más utilizada. Sin embargo, en determinadas circunstancias otras vías también pueden ser de gran utilidad<sup>5,6</sup>. Para poder llevar a cabo las técnicas microquirúrgicas de forma correcta, es fundamental entender la anatomía y realizar un abordaje adecuado de la zona quirúrgica.

Hay que colocar al paciente en decúbito supino, con una tracción de Gardner-Wells en la cabeza. Para permitir el drenaje venoso y disminuir el sangrado quirúrgico es aconsejable usar la posición de Trendelenburg. Hay que extender la columna cervical y rotarla ligeramente hacia el lado contrario al que se va a operar. Si se utiliza una placa de osteosíntesis, antes de colocarla hay que poner de nuevo el cuello en posición neutra (para evitar que el segmento operado quede en rotación permanente). Para aumentar la lordosis cervical hay que colocar un paño enrollado entre las escápulas. Para minimizar la lesión del nervio laríngeo recurrente, debemos abordar la columna cervical inferior desde el lado izquierdo, puesto que el trayecto de dicho nervio es más previsible y constante en dicho lado.

Las referencias anatómicas más importantes son el hueso hioides situado sobre C3, el cartílago tiroideo que está sobre el disco intervertebral C4-C5 y el anillo cricoideo y el tubérculo carotídeo, situados en C6. Para realizar una incisión correcta, hay que palpar con mucho cuidado las referencias anatómicas mencionadas. Para abordar múltiples niveles podemos usar una incisión horizontal de longitud variable (según cada caso).

Después hay que hacer una incisión transversal paralela al pliegue cutáneo, desde la línea media hasta más allá de la cara anterior del músculo esternocleidomastoideo. A continuación se separarán ligeramente la piel y el tejido subcutáneo para poder terminar de dividir el músculo platisma. Dicho músculo puede dividirse horizontalmente o verticalmente. La retracción del músculo ya dividido permitirá exponer el esternocleidomastoideo lateralmente y los músculos tensores medialmente. Después hay que dividir la fascia cervical profunda entre el esternocleidomastoideo y dichos músculos tensores. Ello se hará mediante disección roma (con el dedo) a través de la fascia pretraqueal, al tiempo que se palpa y se retrae lateralmente la vaina carotídea. Si fuera necesario habría que dividir también el músculo omohioideo. Continuando la disección roma hacia la línea media llegaremos a la fascia prevertebral y a los músculos largos del cuello.

La arteria tiroidea superior se encuentra por encima de C4, mientras que la tiroidea inferior está por debajo de C6.

Hay que identificar y ligar dichos vasos, según convenga. Para exponer el disco y el cuerpo vertebral hay que dividir después la fascia prevertebral. A continuación se movilizarán lateralmente los músculos largos del cuello mediante una cucharilla o con ayuda de un elevador de Cobb. Después hay que recolocar los separadores automáticos bajo los músculos largos del cuello. No hay que utilizar separadores automáticos con bordes agudos, por el peligro que tienen de perforar el esófago medialmente. Tras abrir la fascia prevertebral ya podremos ver la columna cervical. Los márgenes discales suelen ser prominentes y formar una especie de «montañas». Por el contrario, los cuerpos vertebrales son cóncavos y forman una especie de «valles». Para confirmar que estamos en el nivel correcto hay que colocar en el espacio discal una aguja doblada del número 18, y después hacer una radiografía de comprobación.

En las vías cervicales anteriores hay que disecar estructuras vitales. La vaina carotídea contiene las arterias carótidas interna y externa, la vena yugular interna y el nervio vago. Dicha vaina está adherida a la vaina tiroidea y a la fascia situada por debajo del esternocleidomastoideo. La arteria carótida deberá palpase y retraerse lateralmente con dicho músculo. En la vía de Smith-Robinson no hay que abrir la vaina carotídea, sino más bien retraerla en bloque.

Durante el abordaje por el lado izquierdo de la columna cervical inferior también hay que buscar el conducto torácico. Éste se encuentra por detrás de la vaina carotídea y termina en la zona de unión entre las venas yugular interna izquierda y subclavia. El conducto torácico se encuentra por delante de la arteria subclavia, de la arteria vertebral, del tronco tirocervical y de la fascia prevertebral. Dichas estructuras separan el conducto torácico del nervio frénico y del músculo escaleno anterior.

La laringe juega un papel importante en la respiración y en la vocalización. El músculo cricotiroideo está innervado por la rama laríngea externa del nervio laríngeo superior procedente del nervio vago. Los otros músculos intrínsecos de la laringe son innervados por el nervio laríngeo recurrente. El nervio laríngeo superior es una rama del ganglio inferior del nervio vago, y su trayecto es paralelo al de la arteria tiroidea superior. El nervio laríngeo inferior es una rama recurrente del nervio vago, que innerva a todos los músculos laríngeos (excepto al cricotiroideo).

Para entender por qué nos encontramos con el nervio laríngeo superior durante los abordajes cervicales anteriores y por qué hay que preservarlo (para evitar una ronquera permanente) es muy importante conocer su anatomía. En el lado izquierdo, el nervio laríngeo recurrente forma un bucle bajo el arco aórtico, estando protegido por la escotadura traqueoesofágica. En el lado derecho dicho nervio tiene un trayecto que rodea a la arteria subclavia, pasando dorsomedial a ella cerca de la tráquea y del esófago. En su paso desde la arteria subclavia hasta la escotadura traqueoesofágica derecha el nervio es muy vulnerable. Precisamente por ser el nervio laríngeo recurrente más susceptible a las lesiones iatrogénicas en la cirugía cervical del lado derecho, es por lo que la mayoría de los cirujanos suelen utilizar el lado izquierdo.

Cuando en el lado derecho se esté operando desde C6 hacia abajo, siempre habrá que buscar el nervio laríngeo recurrente. La mejor referencia anatómica para encontrarlo es la arteria tiroidea inferior. De hecho, el nervio suele entrar en la escotadura traqueoesofágica en el mismo lugar en el que la arteria tiroidea inferior entra en el polo inferior de la glándula tiroidea. También es más frecuente que el nervio laríngeo inferior derecho no sea recurrente (en su trayecto directo desde el nervio vago y la vaina carotídea hasta la laringe).

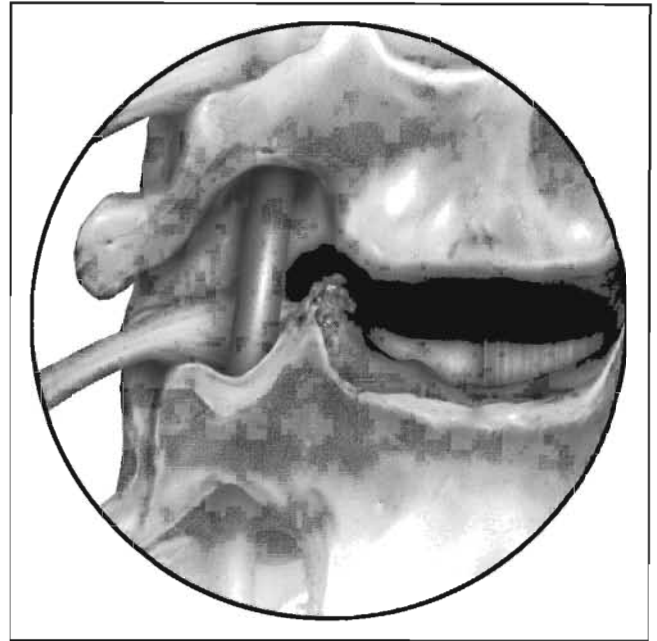
### DISCECTOMÍA Y CORPORECTOMÍA CERVICAL ANTERIOR

Es importante conocer bien las técnicas de discectomía y corporectomía, puesto que sus resultados y complicaciones suelen estar relacionados con factores intraoperatorios. Durante la discectomía es fundamental tener una iluminación y magnificación adecuadas del campo quirúrgico. Para ello es recomendable usar el microscopio quirúrgico.

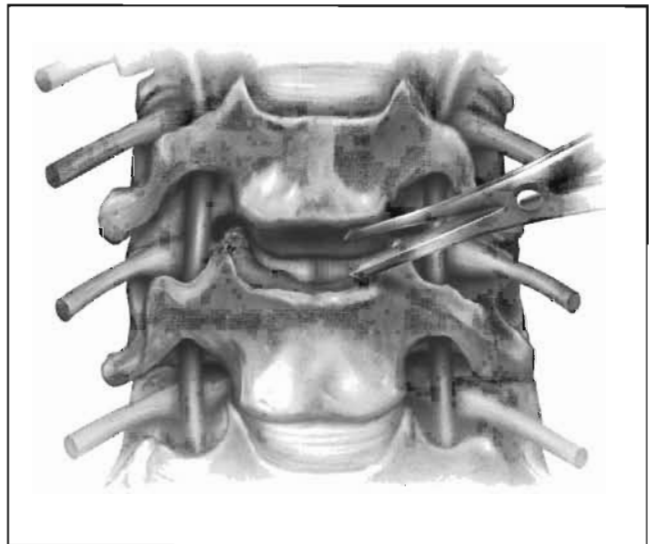
Para llevar a cabo una discectomía cervical anterior hay que realizar un abordaje mediante las vías descritas previamente. Tras exponer la columna cervical hay que introducir el microscopio en el campo quirúrgico. Después se abrirá el anillo fibroso anterior y se extirpará con ayuda de una gubia. El núcleo pulposo se extirpará mediante cucharillas y gubia. Es frecuente que los cirujanos inexpertos disequen de forma inadecuada los márgenes laterales del anillo fibroso. Es decir, para evitarlo es importante movilizar lateralmente los músculos largos del cuello. De ese modo podrá extirparse lateralmente el tejido distal de forma completa. Si se utiliza la coagulación mediante bisturí monopolar, habrá que tener mucho cuidado de no lesionar la cadena simpática. Si así ocurriera, aparecería un síndrome de Horner.

Hay que tener mucho cuidado de no producir una lesión iatrogénica de la arteria vertebral al extirpar el disco o el hueso en las zonas laterales. Para salvaguardar la arteria vertebral hay que usar una cucharilla. Con ella se diseccionará el tejido discal de forma circular, lejos de su margen lateral. También hay que identificar las articulaciones uncovertebrales a ambos lados. De hecho, son referencias anatómicas importantes de los márgenes laterales del abordaje. También son importantes para llevar a cabo la subsiguiente descompresión del foramen (Fig. 2). Después, hay que realizar la extirpación completa del material cartilaginoso que haya quedado alrededor de las articulaciones uncovertebrales. Ello se hará mediante una cucharilla pequeña y curva (diseccionando en forma circular lejos de la arteria vertebral). Si hubiera un osteofito anterior comprimiendo la raíz nerviosa, habrá que extirparlo al mismo tiempo.

A continuación hay que extirpar todo el material discal hasta el LLP. El LLP tiene unas estrías verticales características, que se ven muy bien con el microscopio quirúrgico (Fig. 3). Si el LLP estuviera perforado por el disco patológico, habría que hacer una mayor descompresión (para exponer la duramadre). Dicha duramadre suele tener una superficie brillante y un color ligeramente azulado. El microscopio quirúrgico y el instrumental de microcirugía



**Figura 2.** Anatomía del foramen, de la articulación uncovertebral y del espacio discal lateral. Nótese que la articulación uncovertebral sirve como referencia anatómica para los márgenes laterales del abordaje y también para identificar el foramen que ha de ser descomprimido. La arteria vertebral pasa justo lateral a las articulaciones uncovertebrales. Hay que evitar dañarla. Ello se logra mediante la utilización de cucharillas para extirpar el cartilago y los osteofitos, haciéndolo en forma circular y lejana, desde la zona lateral a la medial.



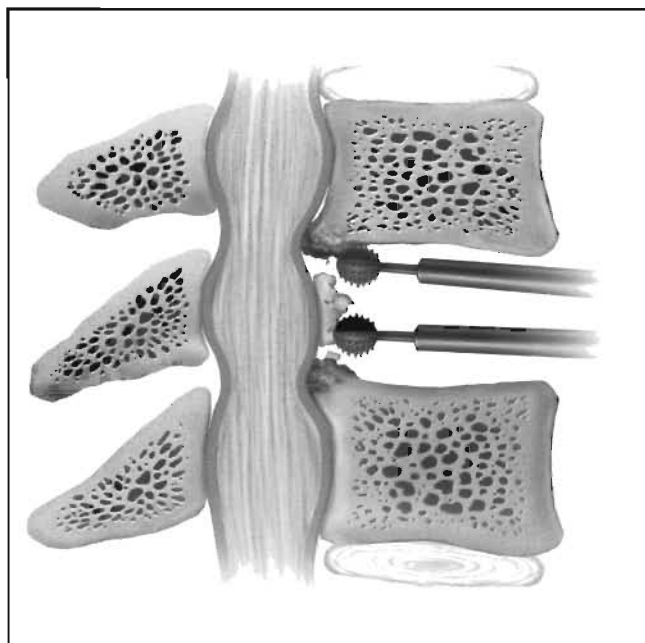
**Figura 3.** Espacio discal tras la extirpación del disco cervical. Nótese el LLP, identificado por sus estrías verticales (a la derecha). El saco dural está en una zona profunda con respecto al LLP (a la izquierda). Nunca hay que abrir el LLP, a no ser que haya sido perforado por el material discal causante del problema.

son muy importantes para la disección que hay que llevar a cabo alrededor del LLP y de la duramadre. Normalmente hay que entrar en el LLP por una línea vertical media. Para

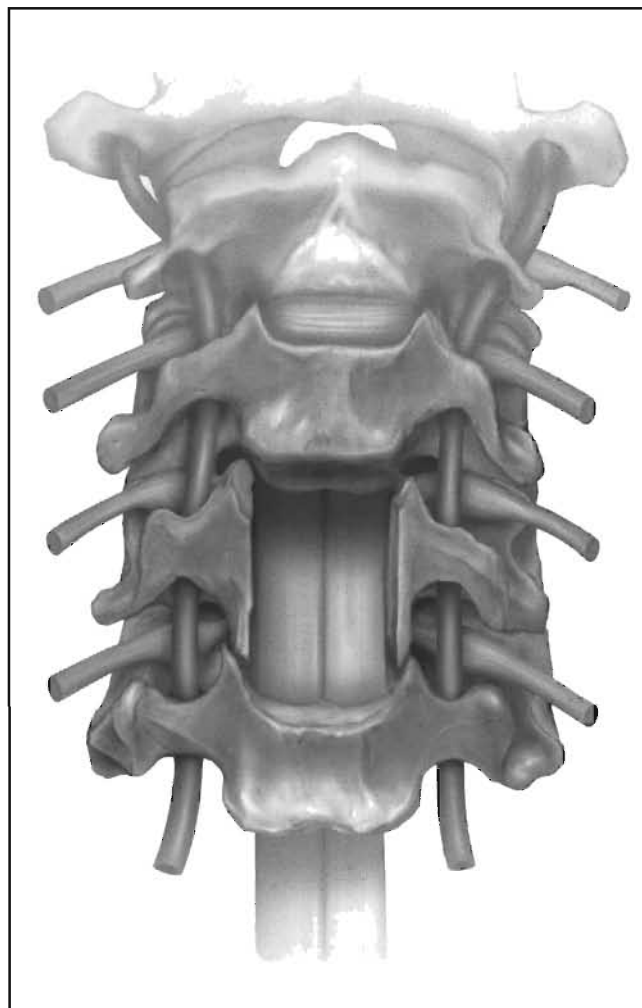
separar el LLP de la duramadre hay que usar un gancho microscópico. Finalmente, se extirpará el LLP mediante gubias microscópicas de Kerrison o con ayuda de una cucharilla fina.

Es frecuente que los osteofitos limiten la exposición del LLP y de la duramadre. Los osteofitos suelen ser más prominentes en el platillo vertebral inferior y en la parte superior del espacio discal. Para disminuir el tamaño de los osteofitos y del platillo vertebral hay que usar una fresa motorizada. Para extirpar hueso del canal espinal suele utilizarse una pequeña cucharilla curva. Lateralmente se adelgazarán las articulaciones uncovertebrales mediante una fresa motorizada. Después se descomprimirá el foramen bajo visión directa con ayuda de cucharillas y gubias de Kerrison. Durante la descompresión del foramen intervertebral, el cirujano debe estar siempre atento a la localización de la arteria vertebral y de la raíz nerviosa.

En casos de mielopatía espondilótica cervical, de fracturas por estallido o tumores, lo habitual es realizar una corporectomía. Para ello se seguirá a través de la discectomía por encima y por debajo de ella, para así comenzar la corporectomía mediante una gubia. El margen posterior del cuerpo vertebral se adelgazará mediante una fresa motorizada (Fig. 4). La concha posterior se extirpará con ayuda de una cucharilla angulada, haciendo movimientos de elevación lejos de la duramadre. Es frecuente que los osteofitos de los bordes posteriores del disco intervertebral produzcan compresión medular. La extirpación cuidadosa de dichos osteofitos se hará prolongando la corporectomía hacia arriba y hacia abajo. Una vez más la fresa motorizada será de gran ayuda para adelgazar el hueso y los osteofitos. Ello se hará antes de usar la cucharilla para separar lo que queda de osteofito lejos de la duramadre. Tras completar la corporectomía, la única estructura visible por delante será el LLP (Fig. 5). Las arterias vertebra-



**Figura 4.** Utilización de la fresa de alta velocidad para adelgazar el margen posterior del cuerpo vertebral.



**Figura 5.** Imagen del cuerpo vertebral resecado tras una corporectomía. Nótese que dicha corporectomía ha sido correcta, puesto que se ha resecado todo el hueso hasta llegar al LLP. El cirujano debe resecar con cuidado y de forma completa los osteofitos de los bordes posteriores del disco intervertebral, puesto que muchas veces son motivo de una compresión medular importante.

les son muy vulnerables durante la corporectomía, por lo que el cirujano siempre debe tenerlas localizadas. Por ello, antes de la intervención hay que conocer su localización y cualquier anomalía que pudieran presentar. Normalmente, la extensión lateral de la corporectomía debe estar en línea con la cara interna de la articulación uncovertebral.

### TÉCNICAS DE FUSIÓN ANTERIOR

Cuando realicemos la técnica de fusión intersomática anterior de Smith-Robinson, si queremos lograr una fuerza compresiva adecuada y poder agrandar los forámenes neurales de manera correcta, la altura del injerto debe ser unos 2 mm mayor que el tamaño del espacio discal degenerado o tener al menos una altura total de 6 mm<sup>7</sup>. La distracción excesiva del espacio intervertebral puede producir un colapso del injerto y una pseudoartrosis. La distracción del espacio discal puede lograrse mediante tracción craneal, por medio de un distractor de lámina o

mediante tornillos vertebrales. La tracción mediante lengüetas de Gardner-Wells debe incrementarse temporalmente unas 30 y 40 libras, para de esa forma distraer el nivel degenerado mientras se coloca el injerto. Para lograr una mayor distracción, hay que utilizar un separador de lámina o un distractor vertebral a tornillo. Para crear superficies planas a ambos lados deben fresarse los platillos vertebrales en el espacio discal. Además, para favorecer la vascularización hay que hacer un orificio de 3-4 mm en el centro del platillo vertebral. Tras medir la profundidad y la anchura del espacio discal se debe tomar un injerto tricortical de la parte anterior de la cresta ilíaca. Una buena alternativa puede ser un aloinjerto óseo. Después, se debe colocar con suavidad el injerto 2 mm por debajo del margen cortical anterior del cuerpo vertebral (Fig. 6 A). Hay que dar la vuelta al injerto tricortical para que su margen cortical esté mirando hacia atrás. Después se reducirá la tracción a cinco libras y se retirará el distractor de lámina. El injerto debe ser estable ante las fuerzas compresivas de los platillos vertebrales. Si quedaran zonas vacías en el espacio discal, podríamos añadir injerto esponjoso triturado.

Tras la corporectomía hay que colocar un injerto estructural (Fig. 6 B). El origen de dicho injerto suele ser la cresta ilíaca, aunque también puede usarse el peroné en los casos de reconstrucción múltiple. El injerto estructural debe colocarse a presión para evitar que se salga. El injerto óseo debe además colocarse entre el platillo inferior de la vértebra superior y el platillo superior de la vértebra inferior, sobre todo si lo que pretendemos es colocar una placa anterior de osteosíntesis. Una forma de lograr una buena esta-

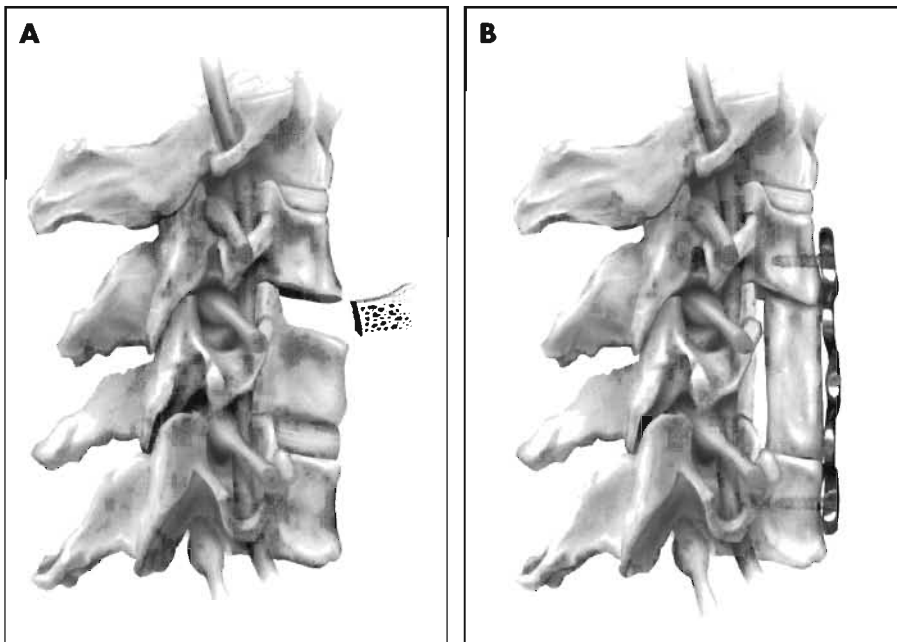
bilidad es colocar un injerto estructural más largo que tenga ranuras (entre el platillo superior de la vértebra superior y el inferior de la vértebra inferior)<sup>8,9</sup>. Dichas ranuras deben crearse en los cuerpos vertebrales mediante fresas motorizadas y cucharillas. Después habrá que obtener un injerto óseo tricortical de cresta ilíaca, de tamaño adecuado. Para crear un efecto ventana hay que hacer una escotadura en la pared anterior de la vértebra inferior. Después se insertará el injerto en la ranura de la vértebra superior para, a continuación colocarlo en la ventana de la vértebra inferior. Después, mientras se aplica distracción, se rotará el injerto y se encastrará en la ranura de la vértebra inferior. A continuación se soltará la distracción y se comprobará que el injerto es estable a las fuerzas de compresión (del platillo superior de la vértebra superior y del inferior de la vértebra inferior). Para insertar un injerto estructural de peroné más largo se utilizará una técnica similar.

### LAMINOTOMÍA, FORAMINOTOMÍA Y LAMIÑOPLASTIA CERVICAL POSTERIOR MICROSCÓPICA

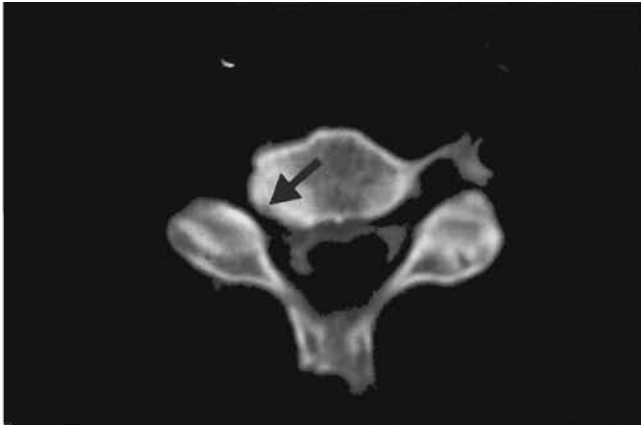
El microscopio quirúrgico proporciona una gran magnificación e iluminación de la zona operatoria durante las lamino-foraminotomías y las laminoplastias. Como consecuencia de ello, dichas intervenciones son más fáciles de realizar y con un mayor grado de seguridad.

En general, la radiculopatía cervical suele afectar a una sola raíz. Si dicha compresión se encuentra sólo en el foramen como consecuencia de una hernia discal o de cambios espondilóticos, la técnica de elección será la simple microforaminotomía posterior. Con ella se logrará una liberación completa de la radiculopatía sin necesidad de una artrodesis (Fig. 7). En una columna cervical en posición neutra o lordótica, con mielopatía y mielorradiculopatía que requiera una descompresión múltiple, la técnica de elección será la laminoplastia cervical microscópica. Con ella se aliviará de forma excelente la compresión medular. Además, podrán hacerse foraminotomías en caso necesario, sin que por ello tenga que realizarse una artrodesis.

Mielorradiculopatía espondilótica cervical es una expresión que tiende a abarcar todos los trastornos neurológicos compresivos relacionados con la espondilosis cervical. Dicho término puede representar un cuadro clínico confuso. Ello se debe a las diferentes manifestaciones de la mielopatía frente a las de la radiculopatía y a la frecuente combinación de ambas. Para saber cuándo debe-



**Figura 6. A.** Colocación del injerto óseo dentro del espacio discal en la discectomía y artrodesis cervical anterior según la técnica de Smith-Robinson. **B.** Colocación del injerto estructural tras la corporectomía. Dicho injerto puede obtenerse de la cresta ilíaca o del peroné (este último en los casos en que haya que reconstruir múltiples niveles). El injerto estructural debe encastrarse para que no se suelte. Muchas veces se usa una placa anterior de osteosíntesis para reforzar el montaje y evitar que el injerto se suelte (lo que sería una grave complicación).



**Figura 7.** Imagen de TC de un varón de 54 años, en la que se observa un estrechamiento foraminal derecho de tipo espondilótico (flecha). El paciente tenía dolor, hipoestesis y calambres en el brazo derecho. La microforaminotomía ambulatoria alivió satisfactoriamente dichos síntomas. Un paciente con un TC como este y con los síntomas mencionados es el candidato ideal para una microforaminotomía posterior.

mos utilizar un abordaje anterior o uno posterior en la columna cervical, es fundamental entender cuándo hay que hacer una descompresión de la médula espinal o cuándo hay que hacerlo en las raíces nerviosas. Tanto los abordajes anteriores como los posteriores juegan un importante papel en el tratamiento de la espondilosis cervical.


Los abordajes quirúrgicos posteriores de los forámenes neurales y del canal espinal son seguros y eficaces<sup>5, 7, 10-15</sup>. Aunque los detalles referentes a las indicaciones de los abordajes anteriores y posteriores no son tema de este artículo, es importante recordar dos factores que determinan qué pacientes tienen más probabilidades de beneficiarse de los abordajes posteriores. El primero de ellos es la presencia de cifosis. Los pacientes con cifosis cervical tienen más probabilidades de un fracaso quirúrgico cuando se utiliza una descompresión posterior<sup>5, 7, 8, 12, 16</sup>. Aunque una microforaminotomía simple pueda ser aceptable en una columna cervical cifótica, la laminectomía y la laminoplastia estarán contraindicadas en presencia de dicha deformidad. El segundo factor es la estabilidad de la columna cervical. La bibliografía ha demostrado claramente los efectos desestabilizadores de ciertas técnicas descompresivas posteriores cervicales (sobre todo en las laminectomías amplias en las que se reseca parte de todas las articulaciones de las carillas)<sup>7, 8, 17</sup>. De hecho, si en las foraminotomías o laminectomías bilaterales se reseca más de la mitad de las articulaciones de las carillas, habrá que realizar una artrodesis de los segmentos cervicales implicados<sup>17</sup>.

El escenario más habitual para la microforaminotomía cervical posterior es la radiculopatía unilateral, ya sea debida a un estrechamiento foraminal de tipo espondilótico o a una protrusión discal lateral. Aunque la radiculopatía suele ser unilateral y a un solo nivel, con el microscopio quirúrgico pueden realizarse foraminotomías bilaterales a uno, dos o tres niveles.

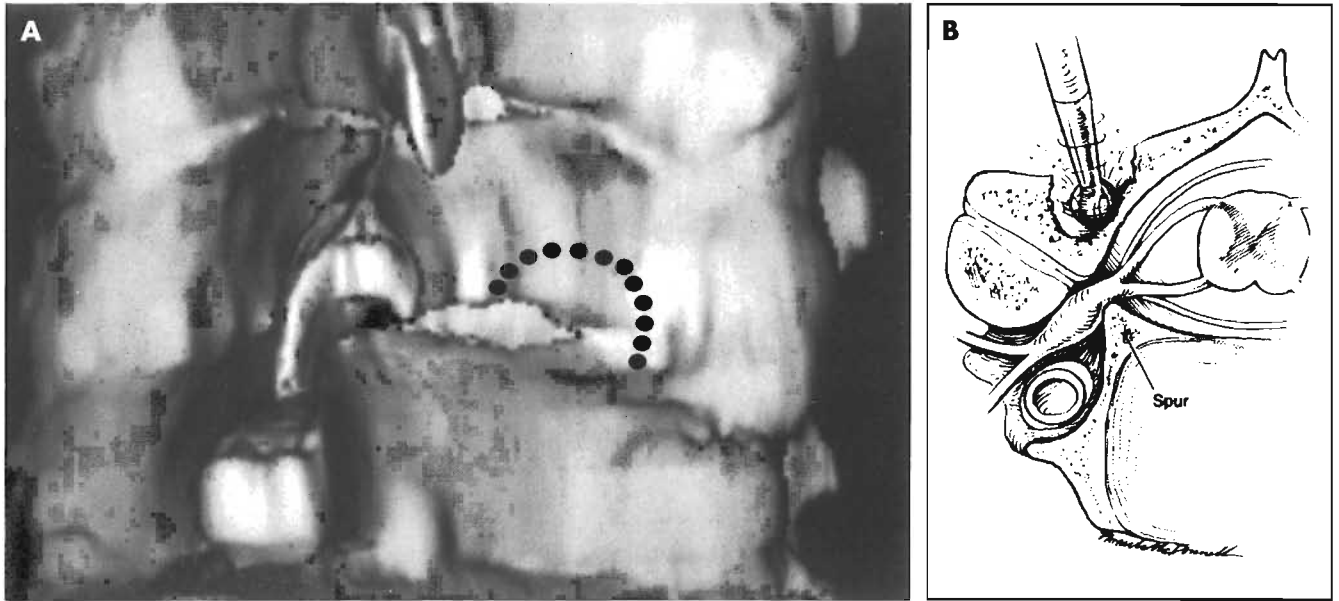
## TÉCNICA QUIRÚRGICA

### Laminotomía y foraminotomía

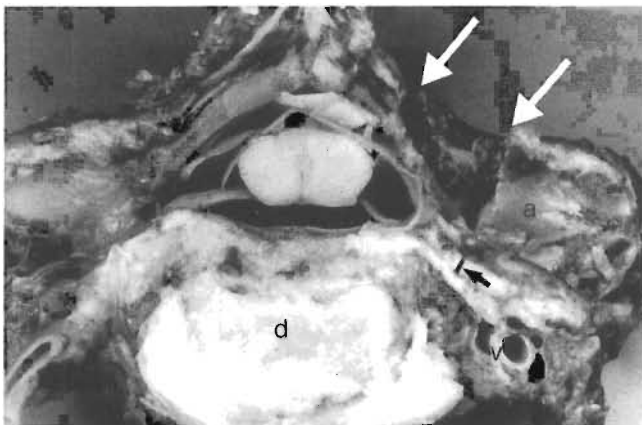
Hay que colocar al paciente en decúbito prono, utilizando un sujetador de cabeza de tres puntos de Mayfield, colocando el cuello en posición neutra. Sin embargo, también podría ponerse en ligera flexión. Hay que evitar la flexión o la extensión extremas. Después hay que fijar los hombros del paciente con cinta adhesiva a la mesa quirúrgica, colocándolo en unos 15-20° de anti-Trendelenburg (Fig. 8). A continuación debe afeitarse la zona, y también esterilizarla y cubrirla. Después hay que realizar una radiografía o usar radioscopia para confirmar los niveles a intervenir. Para una foraminotomía simple es suficiente una incisión de 2-3 cm en la línea media, siempre que se realice sobre el nivel adecuado. A continuación se llevará a cabo la desperiostización unilateral de la apófisis espinosa, de la lámina y de la articulación de la carilla medial. Una nueva radiografía o la radioscopia nos permitirán confirmar que estamos en el nivel adecuado. Para el resto de la intervención se utilizará el microscopio quirúrgico. Después hay que limpiar la zona caudal de la lámina superior y la anterior de la inferior de partes blandas. También los 2-4 mm de la parte medial de la carilla inferior. Para extirpar los 2-3 mm de la zona medial de la carilla inferior y adelgazar la parte caudal de la lámina superior hay que utilizar una fresa motorizada (Fig. 9). Mediante una microcucharilla de 4-0 (2 mm), podrá liberarse el ligamento amarillo por debajo de la superficie de las láminas superior e inferior, así como de la cara medial de la carilla superior. Para comer las láminas superior e inferior, y extirpar unos 2 mm de la parte medial de la carilla superior se utilizará una pinza de Kerrison de 2 mm. Después el cirujano podrá palpar los pedículos superior e inferior (lo que le permitirá localizar correctamente el foramen) (Fig. 10). Dependiendo de la cantidad de descompresión quirúrgica que se necesite para la liberación de la raíz nerviosa, puede comerse el foramen mediante una gubia de Kerrison de 1-2 mm o adelgazar el techo del foramen mediante una fresa de alta velocidad (despegando el hueso de la raíz nerviosa mediante una microcucharilla de 4-0). El pequeño sangrado suele controlarse mediante Espongostán mojado en trombina, pequeñas torundas y cola de fibrina (como, por



**Figura 8.** Posición en decúbito prono utilizada para la cirugía cervical posterior. Nótese que el cuello está en posición neutra (en ligera flexión).



**Figura 9. A.** TC tridimensional de la anatomía ósea cervical posterior. Nótese las marcas oscuras que señalan el hueso que ha de ser extirpado. **B.** Dibujo de la anatomía ósea cervical posterior que muestra cómo deben extirparse 2-3 mm de la parte interna de la carilla inferior y adelgazarse la parte caudal de la lámina superior (mediante una fresa de alta velocidad).



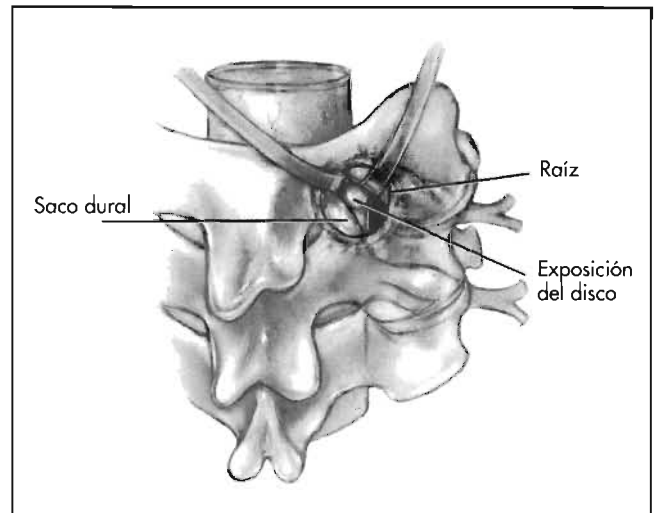
**Figura 10.** Corte de cadáver que muestra una resección ósea adecuada (flecha grande) durante una microforaminotomía posterior (d: disco; a: restos de la masa lateral y la carilla; v: cuerpo vertebral; flecha pequeña: raíz nerviosa).

ejemplo, Proceed, Fusion Medical, Fremont, CA). Aunque podemos coagular mediante bisturí eléctrico bipolar, éste debe usarse poco alrededor de la raíz nerviosa. En las microforaminotomías simples de un solo nivel normalmente no usamos drenaje.

La técnica mencionada puede realizarse de forma ambulatoria, aunque muchos pacientes ingresan durante 23 horas. Después se utilizará un collarín cervical blando durante 7-10 días, hasta lograr la cicatrización de la herida. La mayoría de los pacientes pueden volver a un trabajo de tipo sedentario en cuatro-siete días. Sin embargo, la rehabilitación y las actividades deportivas no se permitirán hasta las dos-tres semanas.

Si existe una hernia discal lateral que deba ser extirpada, dicha extirpación se hará tras finalizar la foraminotomía. La extirpación de la citada hernia se comenzará bus-

cando el pedículo inferior y alejando la raíz nerviosa hacia arriba, lejos de dicho pedículo y del disco. De ese modo normalmente podremos exponer la hernia discal o el osteofito que deban ser descomprimidos (Fig. 11). A veces la hernia discal se encuentra por debajo del LLP. En ese caso, el LLP deberá abrirse mediante una hoja de bisturí del número 11. Hay que proteger con mucho cuidado la raíz nerviosa y el saco dural. Para ello, la incisión que se realiza en el ligamento y en el anillo fibroso con la hoja de bisturí del 11 deberá estar por debajo y por fuera de la médula espinal y de la raíz nerviosa. Tras abrir el LLP, habrá que utilizar una microcucharilla de 4-0 o un microgancho nervioso para liberar los fragmentos herniados. Para extirpar



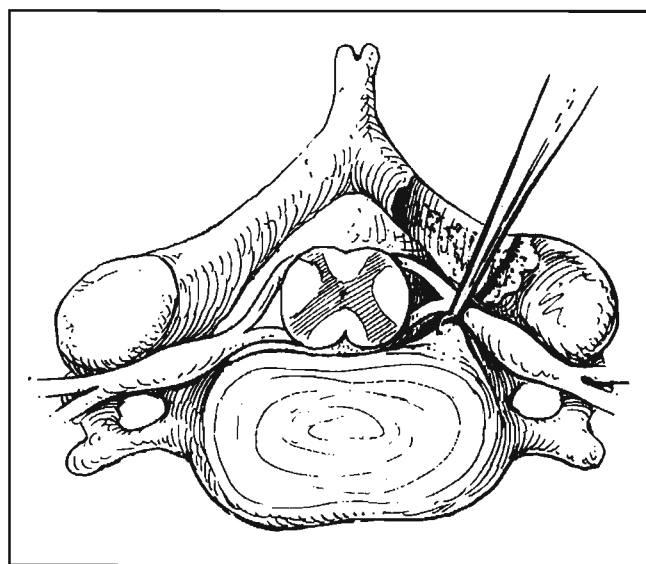
**Figura 11.** Exposición de una hernia discal lateral (o de un osteofito) tras la foraminotomía. Tras encontrar el pedículo inferior y tirar de la raíz nerviosa hacia arriba, hay que exponer el disco.

los citados fragmentos se usará una gubia microhipofisaria. Si existiera un osteofito en el techo del foramen que deba ser descomprimido, se extirpará mediante microcucharillas o por medio de una fresa de alta velocidad de 2 mm (Fig. 12). Hay que tener mucho cuidado de no retraer la médula espinal y de no colocar los instrumentos en el canal espinal por debajo de la médula. Las hernias discales del canal deberán extirparse por vía anterior.

### Laminoplastia

La laminoplastia cervical fue desarrollada por autores japoneses como una alternativa a la laminectomía a causa del peligro de producir una cifosis poslaminectomía. Entre las ventajas de la laminoplastia frente a la laminectomía destacan la conservación de la lámina, el menor riesgo de inestabilidad postoperatoria y la menor probabilidad de sufrir una excesiva cicatrización perineural. Durante las tres últimas décadas se han publicado diversas variantes de laminoplastia<sup>18-20</sup>.

Hay que colocar al paciente en decúbito prono, con la cabeza fija mediante un sujetador de tres puntos de Mayfield (para mantener el cuello en posición neutra). Por vía posterior se expondrán los elementos posteriores, teniendo mucho cuidado de no dañar las cápsulas de las articulaciones de las carillas ni los ligamentos interespinosos (Fig. 13 A). Después hay que exponer todo el área de estenosis, incluyendo un nivel por encima y uno por debajo de la zona afectada (que normalmente va de C3 a C7). Si la disección se extiende lateral a las articulaciones de las carillas, la musculatura local podría denervarse (lo que habrá que evitar). De hecho, hay que exponer sólo el 50% de la carilla. Las partes blandas que rodean a la zona externa de la carilla son necesarias para poder suturar la lámina abierta. Ello se hará mediante una sutura no reabsorbible del número uno. Una alternativa es utilizar pequeños ganchos de sutura ósea clavados en la masa lateral e insertarlos en



**Figura 12.** Corte transversal de columna cervical, que muestra la extirpación de un osteofito foraminal lateral con una pequeña cucharilla. La extirpación del disco o del osteofito se hará sólo tras haber realizado la adecuada foraminotomía.

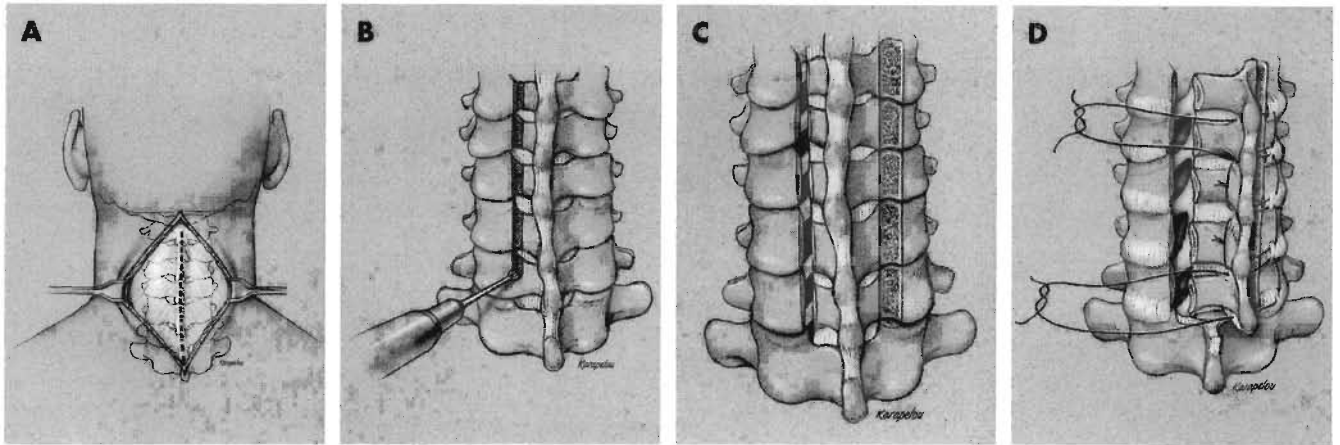
la sutura. En este momento hay que poner el microscopio quirúrgico en el campo quirúrgico y llevar a cabo el resto de la intervención mediante magnificación. En las radiculopatías pueden realizarse foraminotomías descompresivas, según haga falta. A continuación hay que preparar los surcos de la laminoplastia.

Nosotros preferimos realizar dichos surcos mediante fresas de alta velocidad. La excelente visualización que el microscopio quirúrgico proporciona permite realizar una extirpación precisa del hueso. Después hay que hacer un canal que se extienda por toda la zona de estenosis, a través de las dos corticales de la lámina, en la zona de unión de la lámina con la articulación de las carillas (Fig. 13 B). A continuación hay que hacer un canal bicortical en el lado abierto de la unión lámina-carilla. Para extirpar cualquier conexión ósea y liberar el ligamento amarillo o cualquier adherencia dural podrá utilizarse una gubia de Kerrison de 2 mm y/o cucharillas de ángulo hacia delante. La hemostasia se controlará mediante cera ósea, coagulación con bisturí eléctrico bipolar, esponja de colágeno empapada en trombina y cola de fibrina tipo Proceed.

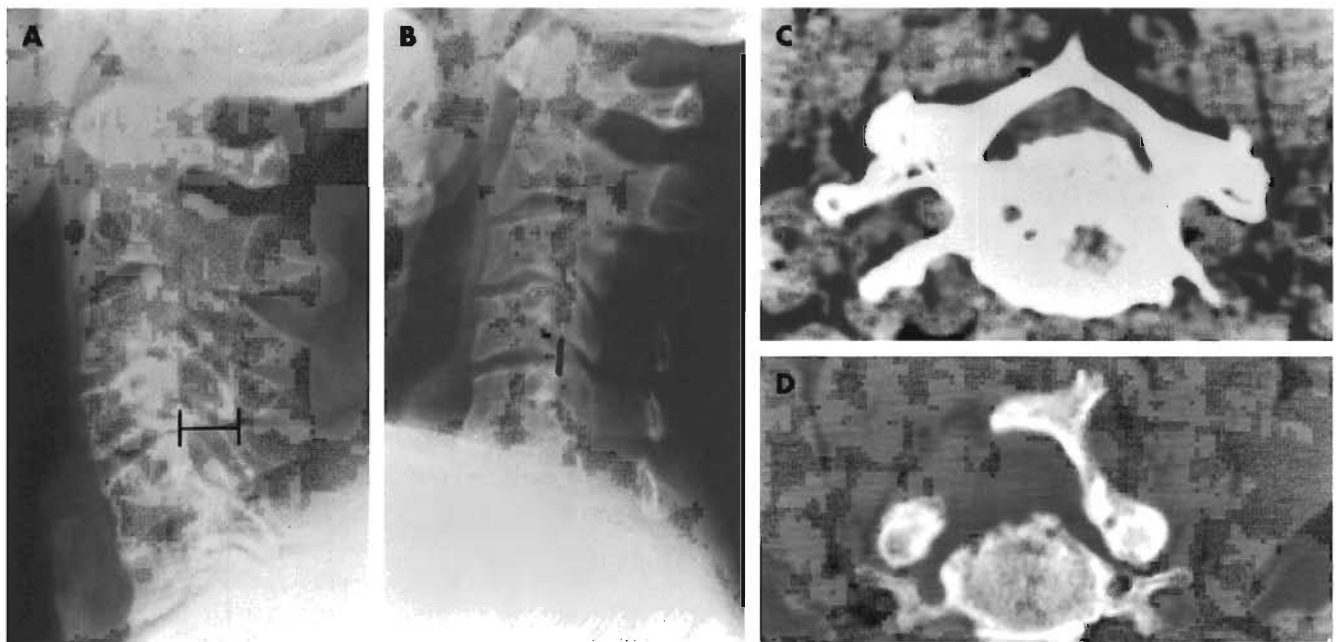
Un canal unicortical creado en el lado opuesto actuará como bisagra abierta de la expansión del canal (Fig. 13 C). Dicho canal debe iniciarse ligeramente lateral (1-2 mm) al surco abierto en el lado opuesto. Además, debe ser suficientemente ancho como para permitir la maniobra de apertura en bisagra. De esa forma las corticales dorsales de la lámina no chocarán con el complejo de las carillas, hasta que se haya obtenido la adecuada apertura del canal espinal. Antes de abrir la laminoplastia hay que liberar el ligamento amarillo y los ligamentos interespinosos por encima y por debajo de la lámina. Después hay que realizar suturas fijas no reabsorbibles del número uno a través de la cápsula de la carilla y del músculo a cada nivel del lado abisagrado (Fig. 13 D). La colocación de las suturas es normalmente más difícil tras abrir la laminoplastia. Después se abrirá suave y lentamente la laminoplastia a unos 40-45°, creando una fractura en tallo verde en el canal unicortical. Dicho procedimiento deberá hacerse lentamente y con cuidado, para evitar una fractura completa de la bisagra cortical. Si se fracturara totalmente la lámina en el lado de la bisagra, se desplazaría dentro del canal espinal, produciendo una compresión radicular y, por tanto, una radiculopatía.

Después se pasarán las suturas fijas alrededor o a través de las apófisis espinosas, debiendo anudarse en la cápsula de la carilla. De esa forma se permitirá que la laminoplastia quede abierta unos 40-45° (Fig. 14). Mediante una pequeña cucharilla de ángulo hacia delante podrá liberarse el saco dural de cualquier adherencia o del ligamento amarillo. Durante la intervención hay que controlar en todo momento el sangrado. Después se realizará un cierre cuidadoso a todos los niveles, suturando la fascia muscular cervical profunda mediante Vycril del 0. El tejido subcutáneo se cerrará con suturas de 2-0, y la piel con suturas subcutáneas o con grapas.

El tratamiento postoperatorio de la laminoplastia es controvertido. Algunos cirujanos inmovilizan a sus pacientes con un collarín semirrígido (como el de Aspen o el de



**Figura 13.** Técnica de la laminoplastia. **A.** Abordaje en la línea media de la columna cervical posterior para dicha laminoplastia. Hay que exponer todo el área de estenosis, desde un nivel por encima de la zona afectada a uno por debajo. **B.** Después hay que labrar un canal bicortical en el lado de la «puerta abierta», en la zona unión de la lámina y la carilla articular. Para ello debe utilizarse una fresa de alta velocidad. **C.** En el lado opuesto (lado de la bisagra) hay que labrar un canal unicortical. El canal del lado de la bisagra debe ser 2 mm más ancho y estar 1-2 mm más externo que el del lado de la «puerta abierta». **D.** A continuación hay que colocar suturas no reabsorbibles en la cápsula de la carilla lateral, anudándolas alrededor de las apófisis espinosas. De esa forma se mantendrá la apertura de la laminoplastia en unos 40-45°.



**Figura 14.** Radiografías de columna cervical de un varón de 58 años. Desde hacía dos años había notado pérdida progresiva de función en la mano junto a una marcha torpe. **A.** Radiografía lateral que muestra una estenosis espinal congénita (con una medida a nivel C4-C5 de 10 mm). **B.** Tras una laminoplastia desde C3 a C7, las radiografías postoperatorias laterales muestran la apertura del canal (que a nivel C4-C5 mide 20 mm). **C.** TC postoperatorio en el que se observa una marcada estenosis espinal. La estenosis congénita junto con los osteofitos posteriores del cuerpo vertebral estrecharon el canal espinal hasta llegar a unos 6-7 mm a nivel C4-C5. **D.** TC a la altura de C5 un año después de haber realizado una laminoplastia desde C3 a C7. Nótese el ancho canal espinal, la buena consolidación de la bisagra de la laminoplastia y la apertura de unos 40° de dicha laminoplastia.

Philadelphia) durante unas ocho semanas, permitiendo después realizar una suave rehabilitación. Sin embargo, otros cirujanos prefieren comenzar los ejercicios en el rango de movilidad a las dos-tres semanas de la cirugía. La movilización precoz puede aumentar la movilidad final, aunque también suele incrementar el dolor postoperatorio. Por otro lado, la inmovilización de los pacientes con colla-

rín semirrígido durante ocho semanas disminuye dicho dolor postoperatorio, pero también el grado de movilidad.

Por último, uno de los atractivos de las técnicas de laminoplastia es su facilidad de conversión en laminectomía. Simplemente transformando la bisagra en un canal completo y extirpando la lámina en bloque podrá lograrse una laminectomía de forma fácil y segura.



## RESUMEN

Todas las técnicas quirúrgicas presentadas en este artículo fueron descritas inicialmente como procedimientos no realizables con microscopio; de hecho, muchos cirujanos siguen sin utilizarlo, ni tampoco la magnificación con lupa. Nuestra opinión es que el microscopio mejora mucho la visión de las estructuras nerviosas, lo que suele hacer que las descompresiones sean más rápidas y seguras. La posibilidad de ver mejor las diferencias entre el LLP y la duramadre, o entre el ligamento amarillo y las raíces nerviosas, hace menos probable que lesionemos las estructuras nerviosas de forma iatrógena. Aunque el microscopio quirúrgico requiere de cierta práctica para que el cirujano llegue a dominarlo, nosotros creemos que la curva de aprendizaje es relativamente corta. También, que la mayoría de los cirujanos acostumbrados a realizar intervenciones quirúrgicas cervicales pueden aprender las citadas técnicas microscópicas en un corto período de tiempo.

## BIBLIOGRAFÍA

- Lang WH, Muchel F (eds). Zeiss Microscopes for Microsurgery. Berlin, Germany, Springer-Verlag, 1981.
- Yasargil MG: Microsurgical operation of herniated lumbar disc. *Adv Neurosurg*, 1977; 4:81-82.
- Caspar W. A new surgical procedure for lumbar disc herniation causing less tissue damage through a microsurgical approach. *Adv Neurosurg*, 1977; 4:74-80.
- Williams RW. Microlumbar discectomy: A conservative surgical approach to the virgin herniated lumbar disc. *Spine*, 1978; 3:175-182.
- Herkowitz HN. A comparison of anterior cervical fusion, cervical laminectomy, and cervical laminoplasty for the surgical management of multiple level spondylotic radiculopathy. *Spine*, 1988; 13:774-780.
- Nakano N, Nakano T, Nakano K. Comparison of results of laminectomy and open-door laminoplasty for cervical spondylotic myelodisculopathy and ossification of the posterior longitudinal ligament. *Spine*, 1988; 13:792-794.
- Batzdorf U, Batzdorff A. Analysis of cervical spine curvature in patients with cervical spondylosis. *Neurosurgery*, 1988; 22:827-836.
- Bohlman HH. Acute fractures and dislocations of the cervical spine: An analysis of three hundred hospitalized patients and review of the literature. *J Bone Joint Surg Am*, 1979; 61:1119-1142.
- Verbiest H. Anterolateral operations for fractures and dislocations in the middle and lower parts of the cervical spine: Report of a series of fortyseven cases. *J Bone Joint Surg Am*, 1969; 51:1489-1530.
- Benzel EC, Lancon J, Kesterson L, Hadden T. Cervical laminectomy and dentate ligament section for cervical spondylotic myelopathy. *J Spinal Disord*, 1991; 4:286-295.
- Carol MP, Ducker TB. Cervical spondylitic myelopathies: Surgical treatment. *J Spinal Disord*, 1988; 1:59-65.
- Ducker TB. Cervical radiculopathies and myelopathies: Posterior approaches, in Frymoyer JW (ed). *The Adult Spine: Principles and Practice*. New York, NY, Raven Press, 1991, vol. 2; 1187-1206.
- Henderson CM, Hennessy RG, Shuey HM Jr, Shackelford EG. Posterior-lateral foraminotomy as an exclusive operative technique for cervical radiculopathy: A review of 846 consecutively operated cases. *Neurosurgery*, 1983; 13:504-512.
- Krupp W, Schattke H, Muke R. Clinical results of the foraminotomy as described by Frykholm for the treatment of lateral cervical disc herniation. *Acta Neurochir (Wien)*, 1990; 107:22-29.
- Williams RW. Microcervical foraminotomy: A surgical alternative for intractable radicular pain. *Spine*, 1983; 8:708-716.
- Callahan RA, Johnson RM, Margolis RN, Keggi KJ, Albright JA, Southwick WO: Cervical facet fusion for control of instability following laminectomy. *J Bone Joint Surg Am*, 1977; 59:991-1002.
- Zdeblick TA, Zou D, Warden KE, McCabe R, Kunz D, Vanderby R. Cervical stability after foraminotomy: A biomechanical in vitro analysis. *J Bone Joint Surg Am*, 1992; 74:22-27.
- Hirabayashi K, Satomi K. Operative procedure and results of expansive open-door laminoplasty. *Spine*, 1988; 13:870-876.
- Hirabayashi K, Miyakawa J, Satomi K, Maruyama T, Wakano K. Operative results and postoperative progression of ossification among patients with ossification of cervical posterior longitudinal ligament. *Spine*, 1981; 6:354-364.
- Yoshida M, Otani K, Shibasaki K, Ueda S. Expansive laminoplasty with reattachment of spinous process and extensor musculature for cervical myelopathy. *Spine*, 1992; 17:491-497.

# Complicaciones del abordaje anterior de la columna cervical

Chetan K. Patel y Jeffrey S. Fischgrund

El abordaje anterior de la columna cervical es uno de los más utilizados en la cirugía de la columna. Tanto una relativa alta tasa de buenos resultados como una relativa baja tasa de complicaciones pueden ser esperadas en la cirugía anterior de la columna. Las complicaciones pueden considerarse desde el punto de vista cronológico, en el período intraoperatorio, en el postoperatorio temprano y en el postoperatorio tardío.

## COMPLICACIONES INTRAOPERATORIAS LESIÓN NEUROLÓGICA

Una lesión de la médula espinal o de las raíces nerviosas es una de las complicaciones más temerosas de cualquier cirugía de columna. En un estudio de 5.356 casos de la *Cervical Spine Research Society*, la incidencia de complicaciones neurológicas fue de 1,04%, con la más baja incidencia en el abordaje anterior en comparación con los abordajes posteriores<sup>1</sup>. La mayoría de las lesiones neurológicas anteriores comprometen a una raíz nerviosa, al opuesto de las lesiones de la médula espinal que se aprecian en el abordaje posterior. Las tasas de lesiones publicadas de la médula espinal han sido de 0,2 a 0,4%<sup>2-4</sup>. En más de 30.000 artrodesis cervicales anteriores realizadas por más de 700 neurocirujanos, se apreciaron 100 casos de mielopatía importante o mielorradiculopatía. El 75% de estos déficit sucedieron en el postoperatorio inmediato<sup>2</sup>. Una compresión intraoperatoria mecánica por una gubia de Kerrison o por otros instrumentos, el impacto con una broca, una retropulsión del injerto y una isquemia vascular son algunas de las causas identificables de la lesión de la médula o de la raíz nerviosa. Si una lesión de la médula se aprecia en el postoperatorio, una mielo-TC o una RM deben ser realizadas inmediatamente. Si existe un hallazgo radiológico, se recomienda realizar una reexploración inmediata. La exploración puede ser considerada para buscar un hematoma epidural. En la ausencia de hallazgos radiológicos, es improbable que la reexploración mejore la situación neurológica del pacien-

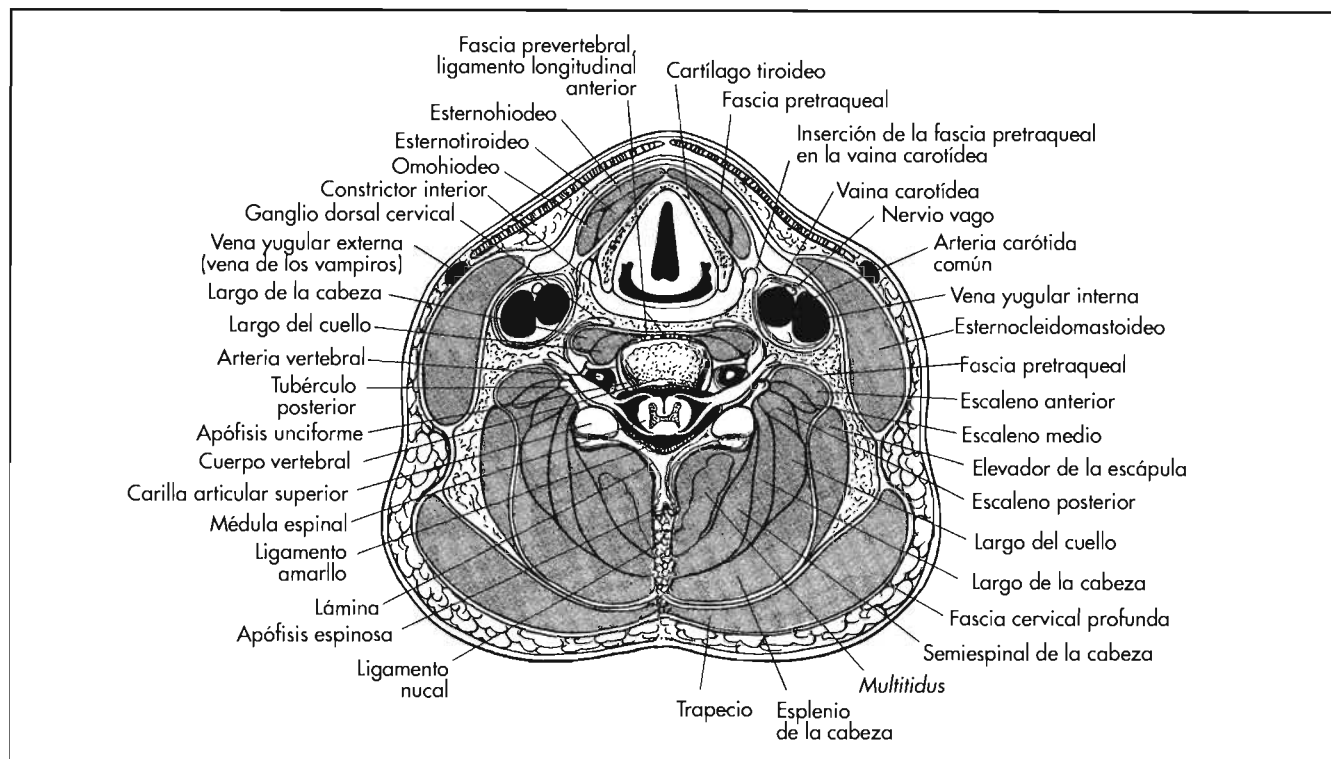
te<sup>2</sup>. De acuerdo con el protocolo para lesiones medulares de la *National Acute Spinal Cord Injury III*, debería considerarse el uso de corticoides para las lesiones de la médula espinal<sup>5</sup>. Este protocolo consiste en un bolo de metilprednisolona de 30 mg/kg seguido por una infusión de 5,4 mg/kg por 23 horas si el diagnóstico de la lesión se realizó dentro de las tres horas y por 48 horas si la lesión se identificó en las ocho horas. La monitorización intraoperatoria puede ser útil para disminuir las lesiones neurológicas. Potenciales somatosensoriales evocados y potenciales motores evocados pueden ayudar a monitorizar la función de la médula espinal, mientras que un electromiograma espontáneo puede ser utilizado para monitorizar la función de un nervio individual. La lesión del nervio laríngeo recurrente (NLR) es la lesión neurológica más común después de un abordaje anterior<sup>2</sup>. Si un abordaje izquierdo a la columna cervical disminuye la incidencia de una lesión del NLR, es un tema a debatir, que se discutirá más adelante en las complicaciones tempranas postoperatorias.

## LESIÓN DE LA CADENA SIMPÁTICA

La cadena simpática está localizada sobre la superficie anterolateral del músculo *longus colli*, colocándolo en riesgo durante la retracción de los campos más profundos de la disección (Fig. 1). Una colocación inapropiada de los separadores o una retracción vigorosa del músculo *longus colli*, puede conducir a un síndrome de Horner por la lesión de la cadena simpática. Los síntomas clásicos postoperatorios son ptosis, meiosis y anidrosis.

## LESIÓN VASCULAR

La lesión de la arteria carótida o de la arteria vertebral es rara. Los traumatismos sobre la arteria carótida pueden ser minimizados por la utilización de separadores romos y por una vigilancia constante cuando se utilizan los instrumentos cortantes. Una bradicardia intraoperatoria puede resultar de una respuesta vasovagal causada por una retrac-



**Figura 1.** Sección transversal del cuello a nivel de C5 mostrando las estructuras anatómicas más importantes de dicho nivel (reproducido con permiso de Hoppenfeld S, deBoer P (ed.). *Surgical Exposures in Orthopaedics: The Anatomic Approach*. Philadelphia: PA, JB Lippincott, 1994; 259).

ción vigorosa de la carótida. La arteria vertebral se lesiona más frecuentemente durante la corporectomía cuando la descompresión se extiende lateralmente hacia las articulaciones uncovertebrales. Debido a que la arteria discurre a través de forámenes óseos, el control del sangrado puede ser difícil. Gelfoan impregnado de trombina y una presión manual pueden utilizarse como tampón. Si se requiere, se debe realizar una exposición directa y un control de la arteria proximal y distal<sup>6</sup>. Un accidente cerebrovascular puede resultar de ligar la arteria vertebral. Las variaciones anatómicas de la arteria vertebral pueden apreciarse en la TC preoperatoria y puede ayudar a evitar estas lesiones y colaborar en su exposición durante la reparación<sup>7</sup>. Una meticulosa identificación de la línea media y de las articulaciones uncovertebrales puede ayudar en la prevención del cirujano de desplazarse muy lateralmente durante la descompresión y la implantación del instrumental. Las placas que no son posicionadas en línea recta pueden conducir a que la implantación de los tornillos sea lateral, incrementando el riesgo de lesión de la arteria vertebral.

### PERFORACIÓN DEL ESÓFAGO

Si bien una lesión directa del esófago es rara, es importante que la lesión sea reconocida durante la cirugía, ya que esta lesión pone en riesgo la vida. Se ha publicado una incidencia de 0,2 a 0,9% donde la tercera parte de las lesiones ocurren durante la cirugía en el estudio más grande<sup>8-10</sup>. Las lesiones intraoperatorias son causadas por separadores que no son romos y por los instrumentos motorizados. Las causas reconocidas de perforación del esófago

en el postoperatorio tardío son las superficies muy rugosas o ásperas de hueso dejadas durante la reconstrucción anterior de la columna, por cemento o por una instrumentación prominente. Disfagia, secreción por la herida, fiebre, leucocitosis o sensación de tener el cuello lleno pueden aumentar la sospecha de esta lesión. Radiografías, esofagogramas sumados a una TC, visualización endoscópica y exploración directa pueden colaborar en el diagnóstico. Los efectos de esta lesión incluyen la disfagia, la desnutrición, la dehiscencia de la sutura, osteomielitis, mediastinitis, sepsis y muerte. Irrigación y desbridamiento, una sutura directa del defecto, drenaje de la herida, nutrición parenteral y antibioticoterapia triple son los elementos esenciales del tratamiento. Pocos casos de perforación tardía han sido tratados con éxito sin necesidad de la intervención quirúrgica; sin embargo, esto no es la base de los tratamientos.

### PERFORACIÓN DE LA DURA

Cuando se aprecia una filtración de líquido cefalorraquídeo, la localización de la rotura de la dura debería ser identificada, y una sutura directa de la dura debería realizarse cuando sea posible. Por otro lado, adhesivos de fibrina y drenajes subaracnoideos pueden ser utilizados para cerrar la rotura. La osificación del ligamento longitudinal posterior puede extenderse hacia el interior y a través de la dura; este hallazgo puede ser visto en la TC preoperatoria<sup>11-12</sup>. Cuando la dura está ausente y la reparación es difícil, puede ser facilitada utilizando fascia lata y otros sustitutos duros.

## OTRAS CONSIDERACIONES

Las lesiones de la arteria tiroidea superior, de la arteria tiroidea inferior, del nervio laríngeo superior y del conducto torácico en los abordajes izquierdos de la columna cervical baja pueden suceder; por lo tanto, se requiere un extenso conocimiento de la anatomía para la prevención y el tratamiento. Finalmente, una cirugía en el nivel equivocado puede ser fácilmente evitable. No existe ningún sustituto que una correcta marcación radiológica con buena calidad para identificar el nivel quirúrgico. Asegurar la rotación neutra de la cabeza durante el tiempo de la radiografía y la utilización de múltiples marcadores puede ser de utilidad para conseguir este objetivo.

## POSTOPERATORIO TEMPRANO COMPLICACIONES

### Lesión del nervio recurrente laríngeo

Junto con las molestias de la garganta y la dificultad para la deglución, la lesión del NRL es una de las complicaciones más comunes que ocurren después de la cirugía cervical anterior<sup>2</sup>. El daño del NRL puede producir ronquera y parálisis de las cuerdas vocales. Se ha publicado una tasa de esta lesión con un rango del 1 al 11%<sup>13-23</sup>. La anatomía del NRL es diferente sobre el lado izquierdo y el lado derecho. El nervio derecho es recurrente alrededor de la arteria subclavia, mientras que el izquierdo hace un lazo alrededor de la aorta. El nervio derecho es por lo tanto más corto y tiene un curso más oblicuo que su contraparte izquierda, y esto ha sido implicado como un factor importante en esta lesión<sup>24</sup>. La arteria tiroidea inferior en el lado derecho entra al polo inferior del tiroides, donde el NRL entra al surco traqueoesofágico y puede servir como una marca de referencia en la identificación y protección del NRL<sup>25</sup>. La colocación de los separadores durante el abordaje por el lado derecho es probable que produzca una elongación del nervio más corto y oblicuo, lo que puede generar una disminución del flujo sanguíneo perineural y causar su lesión<sup>26</sup>. Este concepto ha conducido a una tendencia quirúrgica importante sobre la lateralidad del abordaje. Sin embargo, en los pocos estudios que han anotado la lateralidad del abordaje, los datos no soportan ninguna correlación estadística entre el lado del abordaje y el riesgo de la lesión del NRL<sup>13, 18, 20, 21</sup>. En la mayoría de las lesiones del NRL, la recuperación espontánea puede ser esperada tan temprano como seis semanas pero tardar tanto como seis meses. Si los síntomas no se recuperan, una consulta con el otorrinolaringólogo debería ser obtenida para considerar laringoscopia y una posible inyección de las cuerdas vocales. Con la revisión de la cirugía cervical anterior, se ha publicado la tasa más alta de lesión del NRL<sup>13, 27</sup>. Es probable la aparición de parálisis subclínicas de las cuerdas vocales durante la primera cirugía y puede ser difícil su detección sólo con historia clínica. En el interrogatorio del preoperatorio debería preguntarse por cualquier problema de las cuerdas vocales y se podría plantear un examen laringoscópico en el preoperatorio. Esta planificación es muy importante, pues si se repite el abordaje anterior debería ser realizado contralateral al original, ya que en este escenario puede ocurrir una parálisis fatal de

ambas cuerdas vocales<sup>28</sup>. Es importante recordar que las cirugías realizadas por razones diferentes a la patología de la columna pueden causar una lesión del NRL. Pacientes con tiroidectomías previas, endarterectomías carotídeas, reparación de aneurismas torácicos, ligadura de ductos arteriales persistentes o historia de intubación prolongada pueden presentar una lesión del NRL<sup>29</sup>. La presión del manguito del tubo endotraqueal (TE) es otro factor importante en la lesión del NRL y en la lesión faríngea. La duración de la intubación, el tamaño del TE, el área de contacto del TE con la traquea y el aumento de la presión del manguito durante la separación se han correlacionado con ronquera y dolor de garganta en el postoperatorio<sup>30-33</sup>. Por lo tanto, ajustando la presión del manguito del TE con la separación, realizar una separación menos vigorosa y reduciendo el tiempo quirúrgico se debería esperar disminución de la ronquera y de la disfonía en el postoperatorio.

### Disfagia

La disfagia puede ocurrir como resultado del edema resultante de la separación, del hematoma, de lesión del plexo faríngeo o, raramente, por lesión del nervio hipogloso durante el abordaje a la columna cervical anterior<sup>34-37</sup>. La mayoría de los casos son transitorios pero pueden tardar hasta ocho meses en resolverse<sup>38</sup>. Una disfagia persistente por más de uno o dos meses puede requerir una consulta al otorrinolaringólogo además de un tránsito con bario y posiblemente una laringoscopia<sup>39</sup>.

### Dificultad respiratoria

La dificultad respiratoria aguda en el período postoperatorio temprano puede ser causada por un hematoma. La realización de una hemostasia cuidadosa y la utilización de un drenaje durante el postoperatorio puede ayudar a reducir el riesgo de esta terrible complicación. Una vez descubierto el hematoma debe ser evacuado urgentemente para evitar la dificultad respiratoria<sup>25</sup>. Otras causas de dificultad respiratoria aguda durante el postoperatorio inmediato como el edema, el laringoespasmio, la parálisis de las cuerdas vocales, insuficiencia cardíaca congestiva, edema pulmonar y reacción alérgica no deberían pasarse por alto. Un tiempo quirúrgico prolongado, una enfermedad pulmonar preexistente y una historia de fumador son los principales riesgos para reintubación en el período postoperatorio<sup>40</sup>. Los pacientes con una intubación y separación prolongada deberían ser considerados para mantener la ventilación mecánica durante uno a tres días en el postoperatorio y permitir que el edema disminuya evitando una intubación urgente<sup>40</sup>.

### Infección

Como para cualquier otro procedimiento quirúrgico el riesgo de infección es más alto para pacientes con diabetes *mellitus*, inmunosupresión, desnutrición crónica y obesidad. La incidencia de infección después de una cirugía anterior de la columna cervical es relativamente baja; más baja que la asociada con procedimientos posteriores de la columna cervical. La antibioterapia profiláctica en el período perioperatorio durante 24 horas puede ayudar a disminuir el riesgo de infección. Las infecciones superfi-

ciales tales como celulitis pueden ser tratadas con antibiótico oral durante 10 a 14 días, pero estas infecciones son difíciles de distinguir de las infecciones profundas. Mientras se esta tratando la celulitis, se debe realizar un seguimiento cercano. Si se diagnostica una infección profunda, se debe proceder al lavado y desbridamiento seguido por un ciclo de antibiótico parenteral. El material de osteosíntesis debe dejarse hasta que una fusión sólida suceda<sup>41</sup>. Una fusión exitosa puede ocurrir aun con una infección profunda. En casos de osteomielitis, se consigue una tasa de fusión tan alta como el 96%, con injerto óseo autólogo<sup>42</sup>.

### Fracaso de la osteosíntesis

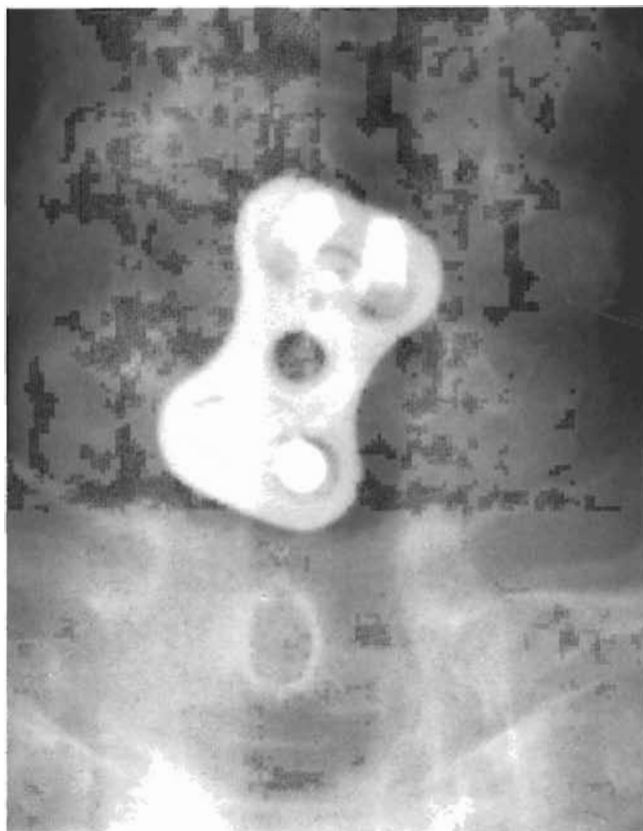En el período postoperatorio temprano, la incidencia del fracaso de la osteosíntesis se incrementa con el número de niveles fusionados. Una técnica correcta para la implantación del injerto y de la osteosíntesis puede ayudar a disminuir esta complicación<sup>43</sup>. El espacio discal debe ser evitado durante la colocación de los tornillos en el hueso. Se debe evitar la implantación lateral de la osteosíntesis, que podría lesionar la arteria vertebral (Fig. 2). Un aflojamiento asintomático debe ser monitorizado estrechamente sin una intervención quirúrgica.

## COMPLICACIONES POSTOPERATORIAS TARDÍAS

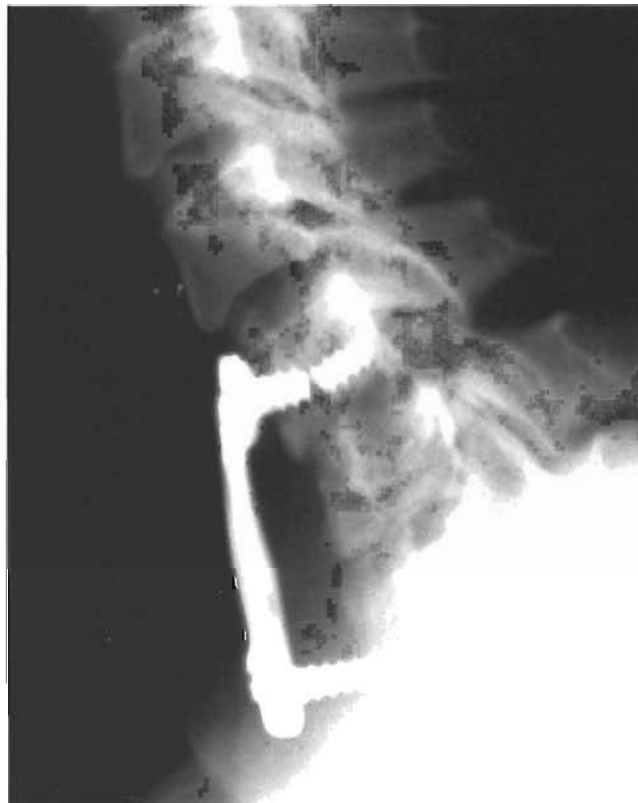### Pseudartrosis

Como en otras áreas de la columna y en la unión de las fracturas, la consolidación ósea y los resultados clínicos se

retrasan en los fumadores<sup>44</sup>. Una técnica quirúrgica incorrecta puede llevar a una extrusión temprana del injerto y al fracaso con una tasa alta de pseudoartrosis, especialmente en los procedimientos multinivel<sup>43</sup> (Fig. 3). Profundizando algo más en los fracasos tempranos, la tasa de pseudoartrosis se incrementa con el número de niveles que se fusionan<sup>21, 45-48</sup>. Sin instrumentación, las tasas de no unión son mayores para el aloinjerto si se compara con el autoinjerto tanto en discectomías como en fusiones multinivel<sup>48</sup>. La tasa de unión para un nivel y para las discectomías multinivel parece ser mayor con la adición de una placa; sin embargo, datos de un estudio prospectivo randomizado utilizando placebo como control, son necesarios<sup>49-51</sup>. No obstante, debe tenerse en cuenta que un paciente puede estar asintomático a pesar de la pseudoartrosis y no requerir una cirugía<sup>45</sup>. Cuando la corrección de una pseudoartrosis se está considerando por las sintomatología axial, existe controversia respecto a la vía anterior o posterior<sup>52-54</sup>. Cuando la sintomatología radicular está presente, la descompresión posterior asociada a una fusión posterior puede ofrecer un alivio de la sintomatología radicular además del tratamiento de la sintomatología axial<sup>53</sup>. La cirugía de revisión anterior puede ser considerada para pacientes con pseudoartrosis con o sin síntomas radiculares, mielopatía o cifosis. Sin embargo, algunos estudios han publicado unos resultados inferiores con el abordaje anterior, y otros han publicado un buen resultado en tratar los síntomas radiculares y axiales<sup>52, 54-56</sup>. No existen estudios prospectivos randomizados disponibles para ayudar a resolver esta controversia.



**Figura 2.** Una placa mal alineada después de una discectomía y fusión anterior.



**Figura 3.** Ejemplo de pseudoartrosis y fracaso de la osteosíntesis después de una discectomía cervical con doble nivel y unión con cifosis local.

## RESUMEN

El abordaje anterior de la columna cervical es el utilizado más frecuentemente para el tratamiento de la patología de la columna cervical. Las complicaciones potenciales de este abordaje incluyen la lesión vascular y neurológica, la perforación esofágica, la disfagia, la disfonía, la insuficiencia respiratoria, la infección, la pseudoartrosis y el fracaso de la osteosíntesis. Afortunadamente, la incidencia de las complicaciones más serias es baja, mientras que el éxito es alto. Una planificación preoperatorio meticulosa y la utilización de las técnicas intraoperatorias son la clave para disminuir las complicaciones.

## BIBLIOGRAFÍA

- Graham JJ. Complications of cervical spine surgery: A five-year report on a survey of the membership of the Cervical Spine Research Society by the Morbidity and Mortality Committee. *Spine*, 1989; 14:1046-1050.
- Flynn TB. Neurologic complications of anterior cervical interbody fusion. *Spine*, 1982; 7:536-539.
- Lunsford LD, Bissonette DJ, Zorub DS. Anterior surgery for cervical disc disease: part 2. Treatment of cervical spondylotic myelopathy in 32 cases. *J Neurosurg*, 1980; 53:12-19.
- Sugar O. Spinal cord malfunction after anterior cervical discectomy. *Surg Neurol*, 1981; 15:4-8.
- Bracken MB, Shepard MJ, Holford TR y cols. Administration of methylprednisolone for 24 or 48 hours or tirilazad mesylate for 48 hours in the treatment of acute spinal cord injury: Results of the Third National Acute Spinal Cord Injury Randomized Controlled Trial: National Acute Spinal Cord Injury Study. *JAMA*, 1997; 277:1597-1604.
- Smith MD, Emery SE, Dudley A, Murray KJ, Leventhal M. Vertebral artery injury during anterior decompression of the cervical spine: A retrospective review of ten patients. *J Bone Joint Surg Br*, 1993; 75:410-415.
- Heary RF, Albert TJ, Ludwig SC y cols. Surgical anatomy of the vertebral arteries. *Spine*, 1996; 21:2074-2080.
- Newhouse KE, Lindsey RW, Clark CR, Lieponis J, Murphy MJ. Esophageal perforation following anterior cervical spine surgery. *Spine*, 1989; 14:1051-1053.
- Capen DA, Garland DE, Waters RL. Surgical stabilization of the cervical spine: A comparative analysis of posterior spine fusions. *Clin Orthop*, 1985; 196:229-237.
- Tew JM Jr, Mayfield FH. Complications of surgery of the anterior cervical spine. *Clin Neurosurg*, 1976; 23:424-434.
- Epstein NE. Identification of ossification of the posterior longitudinal ligament extending through the dura on preoperative computed tomographic examinations of the cervical spine. *Spine*, 2001; 26:182-186.
- Hida K, Iwasaki Y, Koyanagi I, Abe H. Bone window computed tomography for detection of dural defect associated with cervical ossified posterior longitudinal ligament. *Neurol Med Chir (Tokyo)*, 1997; 37:173-175.
- Beutler WJ, Sweeney CA, Connolly PJ. Recurrent laryngeal nerve injury with anterior cervical spine surgery risk with laterality of surgical approach. *Spine*, 2001; 26:1337-1342.
- Bulger RF, Rejowski JE, Beatty RA. Vocal cord paralysis associated with anterior cervical fusion: Considerations for prevention and treatment. *J Neurosurg*, 1985; 62:657-661.
- Cloward RB. New method of diagnosis and treatment of cervical disc disease. *Clin Neurosurg*, 1962; 8:93-132.
- Dohn DF. Anterior interbody fusion for treatment of cervical-disk conditions. *JAMA*, 1966; 197:897-900.
- Grisoli F, Graziani N, Fabrizi AP, Peragut JC, Vincentelli F, Diaz-Vasquez P. Anterior discectomy without fusion for treatment of cervical lateral soft disc extrusion: A follow-up of 120 cases. *Neurosurgery*, 1989; 24:853-859.
- Heeneman H. Vocal cord paralysis following approaches to the anterior cervical spine. *Laryngoscope*, 1973; 83:17-21.
- Lunsford LD, Bissonette DJ, Jannetta PJ, Sheptak PE, Zorub DS. Anterior surgery for cervical disc disease: part I. Treatment of lateral cervical disc herniation in 253 cases. *J Neurosurg*, 1980; 53:1-11.
- Morpeth JF, Williams MF. Vocal fold paralysis after anterior cervical discectomy and fusion. *Laryngoscope*, 2000; 110:43-46.
- Robinson RA, Walker AE, Ferlic DC, Wiecking DK. The results of anterior interbody fusion of the cervical spine. *J Bone Joint Surg Am*, 1962; 44:1569-1587.
- Watters WC III, Levinthal R. Anterior cervical discectomy with and without fusion: Results, complications, and long-term follow-up. *Spine*, 1994; 19:2343-2347.
- Yamamoto I, Ikeda A, Shibuya N, Tsugane R, Sato O. Clinical long-term results of anterior discectomy without anterior interbody fusion for cervical disc disease. *Spine*, 1991; 16:272-279.
- Netterville JL, Koniwchak MJ, Winkle M, Courey MS, Ossoff RH. Vocal fold paralysis following the anterior approach to the cervical spine. *Ann Otol Rhinol Laryngol*, 1996; 105:85-91.
- Guyer RD, Delamarter RB, Fulp T, Small SD. Complications of cervical spine surgery. En: Herkowitz HN, Eismont FJ, Garfin SR, Bell GR, Balderston RA, Wiesel SW (eds.). *Rothman-Simeone, The Spine*, ed 4. Philadelphia: PA, W B Saunders, 1999; 541-552.
- Weisberg NK, Spengler DM, Netterville JL. Stretch-induced nerve injury as a cause of paralysis secondary to the anterior cervical approach. *Otolaryngol Head Neck Surg*, 1997; 116:317-326.
- Coric D, Branch CL Jr, Jenkins JD. Revision of anterior cervical pseudoarthrosis with anterior allograft fusion and plating. *J Neurosurg*, 1997; 86:969-974.
- Winslow CP, Meyers AD. Otolaryngologic complications of anterior approach to the cervical spine. *Am J Otolaryngol*, 1999; 20:16-27.
- Manski TJ, Wood MD, Dunsker SB. Bilateral vocal cord paralysis following anterior cervical discectomy and fusion: Case report. *J Neurosurg*, 1998; 89:839-843.
- Jellish WS, Jensen RL, Anderson DE, Shea JF. Intraoperative electromyographic assessment of recurrent laryngeal nerve stress and pharyngeal injury during anterior cervical spine surgery with Caspar instrumentation. *J Neurosurg*, 1999; 91(suppl. 2):170-174.
- Loeser EA, Machin R, Colley J, Orr DL II, Bennett GM, Stanley TH. Postoperative sore throat: Importance of endotracheal tube conformity versus cuff design. *Anesthesiology*, 1978; 49:430-432.
- Sperry RJ, Johnson JO, Apfelbaum RI. Endotracheal tube cuff pressure increases significantly during anterior cervical fusion with the Caspar instrumentation system. *Anesth Analg*, 1993; 76:1318-1321.
- Stout DM, Bishop MJ, Dwersteg JF, Cullen BF. Correlation of endotracheal tube size with sore throat and hoarseness following general anesthesia. *Anesthesiology*, 1987; 67:419-421.
- Saunders RL, Bernini PM, Shirreffs TG, Reeves AG. Central corpectomy for cervical spondylotic myelopathy: A consecutive series with longterm follow-up evaluation. *J Neurosurg*, 1991; 74:163-170.
- Sengupta DK, Grevitt MP, Mehdian SM. Hypoglossal nerve injury as a complication of anterior surgery to the upper cervical spine. *Eur Spine J*, 1999; 8:78-80.
- Watkins RG. Cervical, thoracic, and lumbar complications: Anterior approach. En: Garfin SR (ed). *Complications of Spine Surgery*. Baltimore: MD, Williams & Wilkins, 1989; 211-247.
- Welsh LW, Welsh JJ, Chinnici JC. Dysphagia due to cervical spine surgery. *Ann Otol Rhinol Laryngol*, 1987; 96:112-115.
- Clements DH, O'Leary PF. Anterior cervical discectomy and fusion. *Spine*, 1990; 15:1023-1025.
- Winslow CP, Meyers AD. Otolaryngologic complications of the anterior approach to the cervical spine. *Am J Otolaryngol*, 1999; 20:16-27.
- Emery SE, Smith MD, Bohlman HH. Upperairway obstruction after multilevel cervical corpectomy for myelopathy. *J Bone Joint Surg Am*, 1991; 73:544-551.
- Gepstein R, Eismont FJ. Postoperative spine infections. En: Garfin SR (ed.). *Complications of Spine Surgery*. Baltimore: MD, Williams & Wilkins, 1989; 302-322.
- McGuire RA, Eismont FJ. The fate of autogenous bone graft in surgically treated pyogenic vertebral osteomyelitis. *J Spinal Disord*, 1994; 7:206-215.
- Vaccaro AR, Falatyn SP, Scuderi GJ y cols. Early failure of long segment anterior cervical plate fixation. *J Spinal Disord*, 1998; 11:410-415.
- Hilibrand AS, Fye MA, Emery SE, Palumbo MA, Bohlman HH. Impact of smoking on the outcome of anterior cervical arthrodesis with interbody or strut-grafting. *J Bone Joint Surg Am*, 2001; 83:668-673.

45. Bohlman HH, Emery SE, Goodfellow DB, Jones PK. Robinson anterior cervical discectomy and arthrodesis for cervical radiculopathy: Longterm follow-up of one hundred and twenty-two patients. *J Bone Joint Surg Am*, 1993; 75:1298-1307.
46. Emery SE, Fisher JR, Bohlman HH. Threelevel anterior cervical discectomy and fusion: Radiographic and clinical results. *Spine*, 1999; 22:2622-2624.
47. Emery SE, Bohlman HH, Bolesta MJ, Jones PK. Anterior cervical decompression and arthrodesis for the treatment of cervical spondylotic myelopathy: Two to seventeen-year follow-up. *J Bone Joint Surg Am*, 1998; 80:941-951.
48. Zdeblick TA, Ducker TB. The use of freeze-dried allograft bone for anterior cervical fusions. *Spine*, 1991; 16:726-729.
49. Geer CP, Papadopoulos SM. The argument for single-level anterior cervical discectomy and fusion with anterior plate fixation. *Clin Neurosurg*, 1999; 45:25-29.
50. Bose B. Anterior cervical instrumentation enhances fusion rate in multilevel reconstruction in smokers. *J Spinal Disord*, 2001; 14:3-9.
51. Wang JC, McDonough PW, Kanim LE, Endow KK, Delamarter RB. Increased fusion rates with cervical plating for three-level anterior cervical discectomy and fusion. *Spine*, 2001; 26:643-646.
52. Brodsky AE, Khalil MA, Sassard WR, Newman BP. Repair of symptomatic pseudoarthrosis of anterior cervical fusion: Posterior versus anterior repair. *Spine*, 1992; 17:1137-1143.
53. Farey ID, McAfee P, Davis RF, Long DM. Pseudoarthrosis of the cervical spine after anterior arthrodesis: Treatment by posterior nerve-root decompression, stabilization, and arthrodesis. *J Bone Joint Surg Am*, 1990; 72:1171-1177.
54. Lowery GL, Swank ML, McDonough RF. Surgical revision for failed anterior fusions: Articular pillar plating or anterior revision? *Spine*, 1995; 20:2436-2441.
55. Phillips FM, Carlson G, Emery SE, Bohlman HH. Anterior cervical pseudoarthrosis: Natural history and treatment. *Spine*, 1997; 22:1585-1589.
56. Zdeblick TA, Hughes SS, Riew KD, Bohlman HH. Failed anterior cervical discectomy and arthrodesis: Analysis and treatment of thirty-five patients. *J Bone Joint Surg Am*, 1997; 79:523-532.

# Hiperostosis esquelética difusa idiopática en la columna cervical

M. T. Ubierna Garcés, M. Ramírez Valencia y A. Llado Blanch

La hiperostosis esquelética difusa idiopática (HEDI)<sup>1</sup> es una afectación esquelética que ha sido diferenciada clínica, radiológica y patológicamente de otras enfermedades. Fue descrita como entidad clínica por Resnick y cols.<sup>2</sup>, que demostraron afectación extravertebral en pacientes con hiperostosis vertebral anquilosante. En 1950, Forestier y Rotés-Querol ya habían descrito, después de la revisión de 200 pacientes, un cuadro de rigidez, osteofitosis y neoformación ósea alrededor de la columna torácica, y la denominaron *hiperostosis anquilosante senil*. La HEDI se manifiesta como una alteración de la osificación que causa excesiva formación de hueso en lugares del esqueleto sometidos a un estrés normal o anormal. Estos lugares serían generalmente puntos de inserción ósea de tendones o ligamentos, ya sea en el esqueleto axial o extraxial. La neoformación ósea se localiza preferentemente en la columna. A través de la bibliografía la entidad ha recibido diferentes denominaciones, entre ellas, *hiperostosis anquilosante*, *enfermedad de Forestier*, *osificación generalizada de los ligamentos vertebrales* y *espondilosis hiperostótica*. Actualmente la denominación más utilizada en la literatura y quizás la más descriptiva de la enfermedad es *hiperostosis esquelética difusa idiopática*, introducida por Resnick<sup>3</sup>.

## ETIOLOGÍA

Históricamente la artritis reumatoide y la espondilitis anquilosante se habían relacionado con la HEDI, ya que el aspecto de la neoformación ósea que se observa recuerda a la que aparece en las espondiloartropatías seronegativas, por ello se ha sugerido algún tipo de relación con HLA-B27 (*human leukocyte antigen-B27*), que no ha podido ser confirmada. Otros procesos endocrinos o metabólicos, como la acromegalia y la hipervitaminosis A, también producen un cuadro de hiperostosis similar. Posteriormente se ha descrito un aumento de prevalencia de diabetes *mellitus*, intolerancia a la glucosa, hiperuricemia y dislipemia en la población afecta de HEDI, aunque la literatura hasta la actualidad no ha podido evidenciar una relación directa entre HEDI y dichos procesos sistémicos<sup>4,5,6,7</sup>.

## EPIDEMIOLOGÍA

Es una enfermedad más frecuente de lo esperado y con una mayor prevalencia en personas de más de 50 años. Se ha descrito clásicamente más frecuente en varones alrededor de la sexta década de la vida, pero también existe en mujeres casi con la misma incidencia. Boachie-Adjei y Bullough en un estudio en autopsias encontraron que un 28% de columnas de más de 65 años presentaba criterios de HEDI<sup>8</sup>. Scutellari en una revisión de 915 pacientes identificó hiperostosis esquelética difusa idiopática en 129 casos (14,09%): 17,6% eran varones (73 casos) y 11,7% mujeres (56 casos)<sup>9</sup>. Estas cifras confirman que la incidencia de la enfermedad es más elevada de lo que parece, aumenta con la edad y existe una ligera preferencia por el sexo masculino. Se sugiere que la enfermedad podría iniciarse entre los 20 y los 40 años, pero requiere décadas de maduración ósea hasta que cumple los criterios diagnósticos por imagen<sup>3</sup>.

## PRESENTACIÓN CLÍNICA

La HEDI se ha descrito como una entidad radiológica cuyas manifestaciones clínicas son menos evidentes que en otras enfermedades y posiblemente de menor importancia en su inicio. Se manifiesta en los pacientes de edad avanzada y los síntomas referidos son rigidez articular vertebral y dolor de moderada intensidad. Puede acompañarse de sintomatología periférica, como tendinitis del tendón de Aquiles, epicondilitis, entesopatía en calcáneo y olécranon. A nivel de la columna cervical y en fases evolucionadas de la enfermedad, un síntoma que puede llegar a ser importante es la disfagia secundaria a la voluminosa osteofitosis anterior<sup>5,10-12</sup>. En general la sintomatología suele ser banal en comparación con los muy llamativos cambios radiológicos; ello podría explicarse por la autoestabilización vertebral a la que conduce la progresiva neoformación ósea.

En algunos casos, incluso en ausencia de antecedente traumático puede aparecer de forma progresiva una pérdida de capacidad del canal medular secundario a la proliferación de tejido fibroso o a la hipertrofia de ligamento



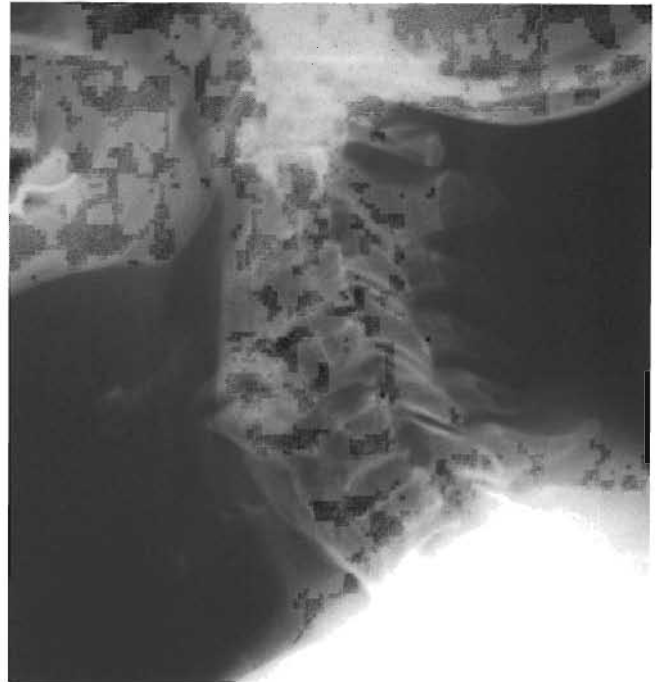
amarillo y a las osificaciones distróficas. Ello condicionará una situación de compresión de cordón medular, pudiendo aparecer zonas de mielopatía cervical con diferentes grados de afectación neurológica.

## MANIFESTACIONES RADIOLÓGICAS

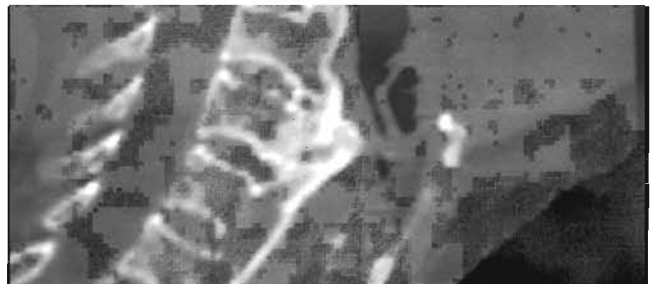Existen tres criterios radiológicos mayores que permiten diagnosticar la enfermedad, según describieron Resnick y Niwayama<sup>3</sup>. El primer criterio, y el más significativo, es la neoformación ósea a lo largo del borde anterolateral de cuatro segmentos vertebrales como mínimo. Los otros dos criterios son la ausencia de cambios degenerativos a nivel discal y la ausencia de esclerosis o anquilosis a nivel de la articulación sacroilíaca o articulares posteriores, descartando de esta manera la espondilosis degenerativa y la espondilitis anquilosante como alternativas diagnósticas (Tabla 1).

La afectación cervical es menos frecuente que la afectación torácica o lumbar, pero no más rara<sup>13</sup>. El paciente habitualmente refiere dolor cervical y acude sobre todo por limitación de su movilidad.

Las alteraciones radiológicas son habitualmente más frecuentes a nivel cervical bajo. El rasgo más característico es la aparición de una amplia zona de osificación a lo largo de los tejidos paravertebrales anteriores; es decir, el ligamento longitudinal anterior. Gradualmente las zonas de crecimiento óseo se extienden a los márgenes anteriores de las vértebras y cruzan el espacio discal intervertebral (Fig. 1). La zona de hiperostosis puede llegar a ser muy voluminosa, de alrededor de 12 mm de grosor en la radiografía de perfil<sup>3</sup> (Fig. 2). Se ha descrito la existencia de osteofitos muy voluminosos con segmento vertebral móvil entre ellos o bien osteofitosis aplanada que condicionan un área de ausencia de movilidad<sup>14</sup>. A veces se visualiza una zona radiotransparente que interrumpe un sindesmofito anterior y que corresponde a extrusión de material discal anterior a nivel de un espacio discal<sup>1</sup>. Progresivamente van apareciendo sindesmofitos que de forma simétrica se disponen a lo largo de la cara anterolateral de los cuerpos vertebrales. Habitualmente llega a producirse una anquilosis vertebral a expensas de la anquilosis de las articulaciones uncovertebrales, característica que nos puede ayudar a diferenciar la enfermedad de una espondilitis anquilosante en la que se produce la fusión uncovertebral en primer lugar. En estadios más evolucionados de la enfermedad puede aparecer osificación en las estructuras posteriores de la columna cervical, incluyendo hipertrofia de ligamento ama-



**Figura 1.** Radiología de perfil en mujer de 76 años. Se observa osificación anterior a los cuerpos vertebrales abarcando más de cuatro cuerpos vertebrales. Se mantiene la altura de los espacios discales. Se aprecia una imagen radiotransparente a nivel del osteofito anterior.



**Figura 2.** Imagen sagital de TC cervical donde se aprecia la voluminosa masa osificada anterior con desplazamiento de estructuras blandas.

**TABLA 1**  
**CRITERIOS RADIOLÓGICOS DIAGNÓSTICOS**  
**DE HEDI<sup>2</sup>**

1. Osificación anterolateral a los cuerpos vertebrales abarcando un mínimo de cuatro vértebras contiguas
2. Preservación de la altura discal intervertebral en las vértebras afectadas; ausencia de signos degenerativos, como esclerosis en los platillos vertebrales o el fenómeno del vacío discal
3. Ausencia de anquilosis de facetas articulares; ausencia de esclerosis, erosiones articulares o de fusión a nivel de la articulación sacroilíaca

rillo, calcificación heterotópica de los ligamentos vertebrales, incluyendo la osificación del ligamento longitudinal posterior, y cifosis cervical, todo ello puede llegar a condicionar una estenosis de mayor o menor grado acompañada en algunas ocasiones de mielopatía<sup>3, 13, 15</sup>.

La osteopenia y la osteoporosis también se encuentran en diferentes grados en pacientes con HEDI. La osteoporosis en estos pacientes puede ser resultado de la edad, de la inactividad o debido a desuso secundario a la fusión vertebral, siendo difícil conocer la causa en cada caso. De cualquier manera, el aspecto radiológico de los cuerpos vertebrales contrasta con el aumento de densidad en las zonas de neoformación ósea y puede llevar a confusión con la espondilitis anquilosante<sup>16</sup>.

En ocasiones, las estructuras blandas situadas anteriormente a los cuerpos vertebrales pueden verse comprometidas por el espacio ocupado por la osteofitosis anterior; éste

sería el caso del esófago (Fig. 3). En estos casos aparece un disfagia como resultado de la amplia zona de sindesmofitos que se recoge con una incidencia de un 28% de los pacientes con HEDI<sup>3,10,11</sup>. Otras consecuencias descritas en los pacientes diagnosticados de HEDI son disfonía, apnea del sueño y dificultad para la intubación endotraqueal<sup>3,17,18</sup>.

## OTRAS LOCALIZACIONES

A nivel vertebral el segmento más frecuentemente involucrado es la columna dorsal, y preferentemente entra la séptima y undécima vértebras dorsales. La afectación es más evidente en el lado derecho debido a la inhibición de la osificación en el lado izquierdo por el latido de la aorta torácica descendente<sup>19</sup>. La columna lumbar también presenta la misma incidencia que la dorsal; existe una predilección por la columna lumbar alta, y los cambios radiológicos son similares a la columna cervical.

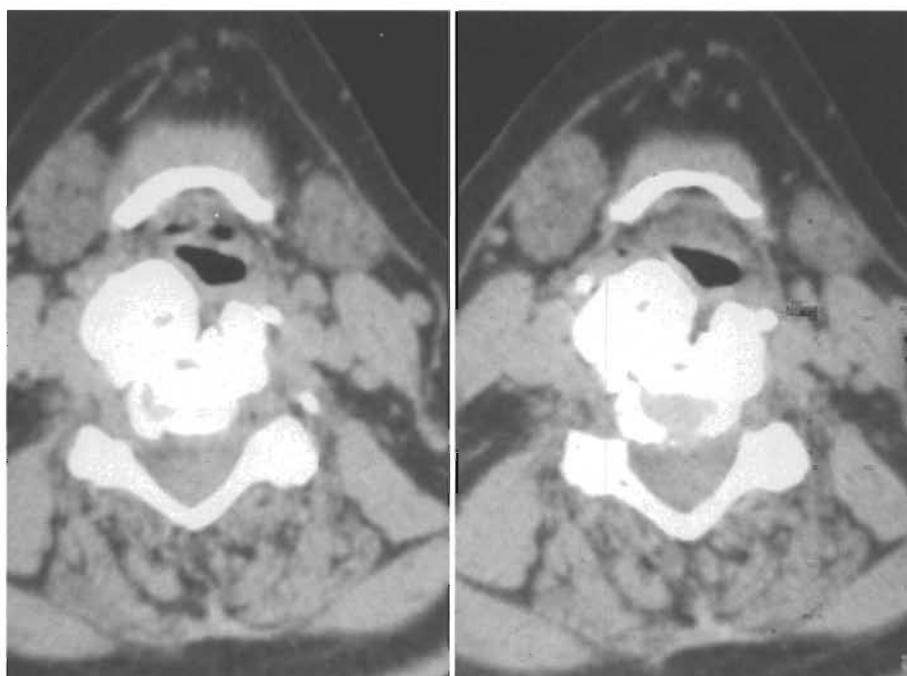
Las alteraciones extraespinales en el inicio de la enfermedad de Forestier eran consideradas como una rareza, pero posteriormente diferentes autores en la literatura describen algunas como infrecuentes y otras como habituales. Suelen tener una distribución simétrica y las localizaciones descritas son: pelvis, talón, pie, codo, rodilla, mano y muñeca. En general podríamos decir que la proliferación ósea se encuentra en lugares de unión de ligamento o tendón al hueso. A nivel de la pelvis, en cresta ilíaca, tuberosidad isquiática, calcificación del ligamento iliolumbar, sínfisis púbica y trocánter. El aspecto de las osificaciones es similar al de las descritas en la columna. En la articulación sacroilíaca no se encuentra anquilosis, pero sí podemos hallar osteofitos paraarticulares e incluso derrame articular. Una característica que la diferencia de las alteraciones que podríamos encontrar en la espondilitis anquilosante es la ausencia de erosiones óseas a nivel sacroilíaco<sup>20</sup>.

A nivel de la cadera no es muy frecuente la afectación, si existe es en forma de proliferación ósea periarticular siempre manteniendo el espacio articular libre. A nivel de pie y tobillo la incidencia descrita es de hasta un 70% en pacientes con HEDI<sup>3,21</sup> con preferencia por la inserción del tríceps en el calcáneo, y de la fascia plantar. En la rodilla la afectación está descrita en un 29% de los pacientes en forma de alteraciones peripatelares con osificación ligamentosa dentro del cuádriceps. A nivel del codo se ha descrito un 48% de pacientes con osificación a nivel de la inserción tricaptal en el olécranon diagnosticados de HEDI, en comparación con un 10% en pacientes sin HEDI<sup>20</sup>. Los pacientes pueden referir algias inespecíficas periarticulares similares a las polimialgias reumáticas<sup>3</sup>. A nivel de la mano los pacientes afectados de HEDI pueden presentar engrosamiento cortical a nivel de las cabezas metacarpianas, así como hiperostosis y formación de osteofitos. En la articulación radiocubital inferior también puede verse irregularidades en la inserción de la membrana interósea.

## DIAGNÓSTICO DIFERENCIAL

El diagnóstico diferencial de dolor cervical y osteofitosis vertebral llega a abarcar un amplio número de enfermedades (Tabla 2). Como en todos los procesos diagnósticos, la historia clínica es de gran importancia. Los cuadros que se inician de forma aguda y con dolor severo de entrada no pueden ser atribuidos al diagnóstico de HEDI. Hay que buscar las posibles afectaciones extravertebrales para apoyar o descartar el diagnóstico. No existen pruebas de laboratorio que confirmen el diagnóstico, pero sí pueden excluir otros. La velocidad de sedimentación, la proteína C reactiva, factor reumatoide y los anticuerpos antinucleares presentan niveles dentro de la normalidad.

Si sospechamos una HEDI, hay que realizar estudio radiológico de la columna dorsal, que puede resultar de



**Figura 3.** Corte transversal de TC que permite visualizar la disposición anterolateral de la masa de osificación de un grosor superior al diámetro anteroposterior del cuerpo vertebral. Compromiso de espacio para esófago y vía aérea que se encuentran desplazados.

**TABLA 2  
ENFERMEDADES QUE CURSAN CON DOLOR  
VERTEBRAL E HIPEROSTEOFITOSIS RADIOLÓGICA<sup>1</sup>**

- HEDI (DHIS)
- Espondilosis deformante
- Espondilitis anquilosante
- Acromegalia
- Hipoparatiroidismo
- Fluorosis
- Ocronosis
- Osteoartropatía neuropática (Charcot)
- Hiperostosis esternoclavicular
- Espondiloartropatías seronegativas

gran ayuda por las imágenes concluyentes que suele ofrecer tanto en el aspecto sagital como en el frontal<sup>19</sup>. La afectación en la radiografía de perfil muestra la osificación a lo largo del borde anterior de los cuerpos vertebrales, incluyendo el borde anterior del *anulus* fibroso. Habitualmente se provoca la fusión a lo largo de cuatro espacios intervertebrales, a diferencia de la espondilitis anquilosante, que acostumbra a abarcar la fusión de toda la columna (Tabla 3).

La práctica de una gammagrafía ósea no aportará nada al diagnóstico de estas enfermedades anquilosantes, a excepción del caso en que exista una fractura aguda.

Ante un paciente que refiere dolor difuso e inespecífico a nivel cervical o lumbar acompañado o no de rigidez que aumenta por la mañana y al final del día y que empeora con el frío, se debe realizar un estudio de extensión esquelética para el diagnóstico de HEDI. A menudo un paciente con estas características es sometido a estudios complementarios innecesarios e incluso a tratamiento quirúrgico sin antes haber establecido un diagnóstico correcto<sup>21</sup>. Hay que tener en cuenta que una cirugía de fusión

cervical o lumbar posiblemente no podrá mejorar toda la sintomatología axial de estos pacientes.

### EVOLUCIÓN CLÍNICA

La HEDI es una alteración de inicio tardío y progresión lenta cuya sintomatología aparece de forma lenta y habitualmente con escasa repercusión en la vida del paciente en relación con la edad del mismo. Sin embargo hay situaciones que pueden llegar a desencadenar limitaciones severas y discapacitantes. La excesiva rigidez a la que evoluciona la columna cervical la convierte en altamente vulnerable ante traumatismos menores cervicales, ocasionando fracturas con un alto potencial de inestabilidad y con una alta tasa de lesión neurológica secundaria.

Otra situación clínica a la que puede evolucionar la enfermedad, aunque menos frecuente es la mielopatía cervical. Puede aparecer progresivamente en enfermos con HEDI asociado a la osificación del ligamento longitudinal posterior<sup>3</sup> o calcificación u osificación del ligamento amarillo<sup>15,22</sup>. En una revisión de la literatura se encuentra que un 74% de los pacientes afectados de HEDI tenían alteraciones radiológicas a nivel de la columna posterior cervical con repercusión en el diámetro del canal medular, osificación del ligamento longitudinal posterior en un 50% de casos, hiperostosis ósea en un 41% y osteofitosis posterior en un 34%<sup>23</sup>. Otra revisión realizada en pacientes afectados de mielopatía cervical encuentra que un 43% de ellos tenían criterios radiológicos de HEDI<sup>24</sup>.

Por otro lado, la afectación de la columna cervical alta es mucho más infrecuente. Resnick, en una revisión de 68 pacientes diagnosticados de HEDI cervical, describe una afectación en C1 de un 10,2%, y a nivel de C2 de un 39,7%<sup>25</sup>. La movilidad de la articulación atlantoaxoidea se mantiene en un 90% de los pacientes. Se han descrito pocas complicaciones traumáticas a este nivel: un caso de fractura de odontoides<sup>26</sup>, dos casos de luxación atlantoaxoidea<sup>27,28</sup> y un caso de pseudotumor retroodontoides, atri-

**TABLA 3  
DIAGNÓSTICO DIFERENCIAL RADIOLÓGICO EN ENFERMEDADES HIPEROSTOSANTES<sup>1</sup>**

	HEDI	Espondilitis anquilosante	Osteocondrosis intervertebral
<b>Cuerpo vertebral</b>	Osificación e hiperostosis Osteofitos voluminosos Anquilosis radiológica	Sindesmofitos delgados Osteoítis en marco Anquilosis ósea extensa Anquilosis patológica	Esclerosis de los platillos superior e inferior de las vértebras
<b>Disco intervertebral</b>	Normal o moderada pérdida de altura	Normal o forma convexa	Severa pérdida de altura discal Fenómeno del vacío
<b>Articulares posteriores</b>	Normal o moderada esclerosis Osteofitos ocasionales	Erosiones, esclerosis y anquilosis	Normal
<b>Articulación sacroilíaca</b>	Osteofitos paraarticulares	Erosiones, esclerosis y anquilosis ósea	Normal
<b>Afectación extravertebral</b>	Osteofitos paraarticulares Calcificación y osificación ligamentosa Hiperostosis	Artritis	Normal

buido a la formación de tejido de granulación secundario a la inestabilidad atlantoaxoidea creada secundariamente a la rigidez cervical por debajo de C2<sup>29</sup>.

## TRATAMIENTO

El tratamiento del HEDI cervical habitualmente incluye medidas no quirúrgicas.

Se aconseja a aquellos pacientes que refieren dolor en región cervical modificar las actividades habituales, fisioterapia, ortesis cervical de *confort* y de protección, soporte farmacológico antiálgico y tratamiento con bifosfonatos de mantenimiento. La eficacia de todas estas medidas no queda evidenciada.

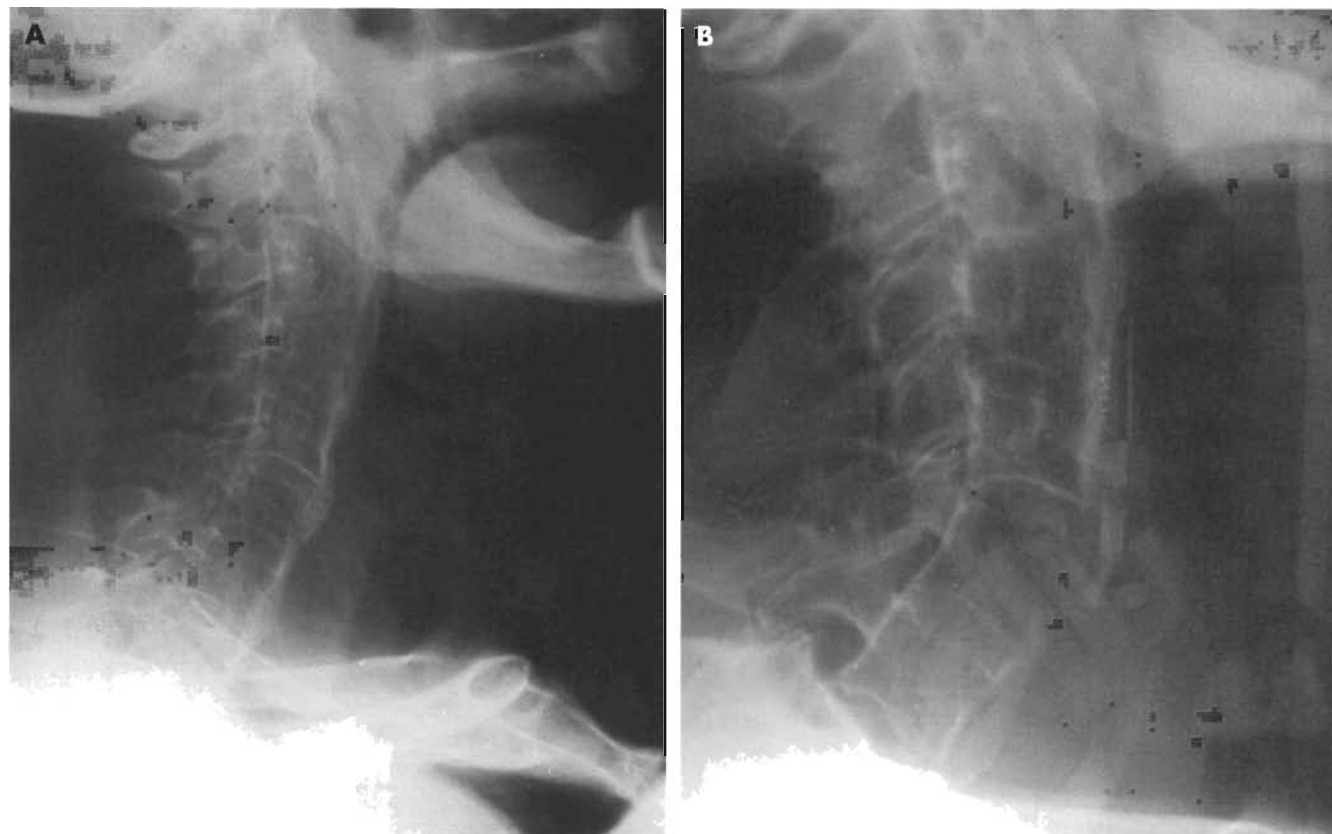
Generalmente el tratamiento quirúrgico no está indicado si no existen complicaciones en la evolución de la enfermedad, como fracturas, inestabilidad vertebral, inestabilidad o déficit neurológico y, de forma inusual, disfagia o disfonía.

En caso de requerir tratamiento quirúrgico hay que recordar que existe una alta probabilidad de aparición de osificación heterotópica después de la cirugía y sobre todo si la cirugía se realiza a nivel de grandes articulaciones (artroplastia de cadera o rodilla).

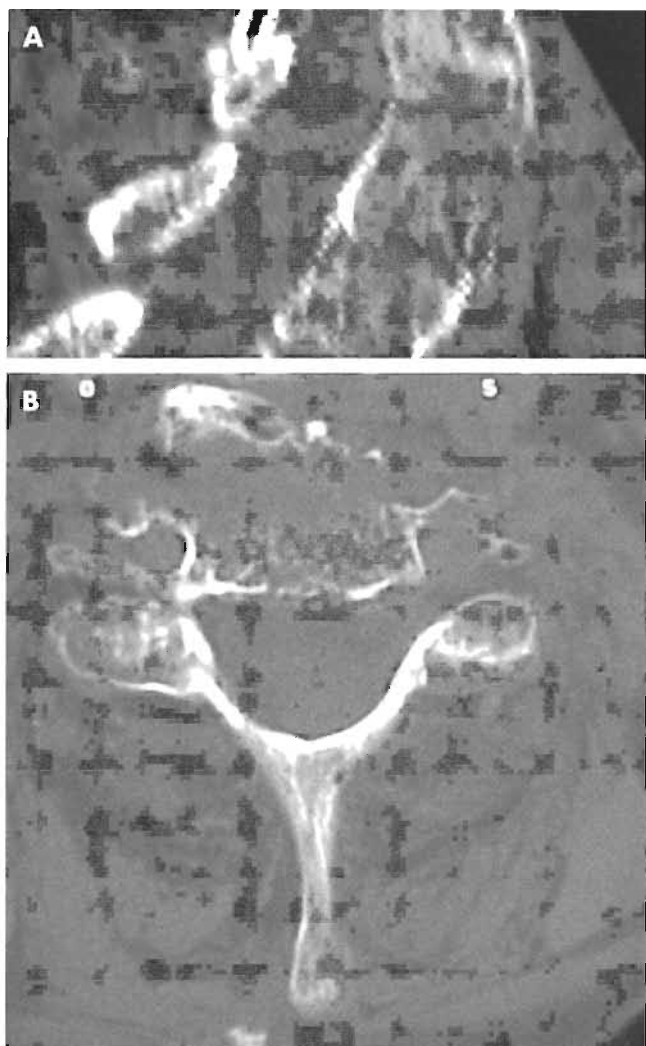
## LESIONES TRAUMÁTICAS

Los pacientes con HEDI presentan un alto riesgo de fractura o de inestabilidad segmentaria ante traumatismos

de baja energía. Las fracturas en estos pacientes se caracterizan por un marcado retraso en el diagnóstico y por un alto riesgo de lesión neurológica. Son fracturas consideradas altamente inestables debido a que el trazo de fractura se encuentra, habitualmente, entre dos zonas de anquilosis vertebral, proximal y distal a la fractura, que crean un brazo de palanca capaz de desplazar la lesión con la aplicación de mínima fuerza<sup>21,30,16</sup>. Estas zonas de alta inestabilidad suelen aparecer en la mitad de una zona de anquilosis vertebral o bien en la zona adyacente a ellas. Las lesiones más frecuentes son las lesiones por hiperextensión, que provocan o una ruptura discal o una fractura a través del cuerpo vertebral y ocasionando una distracción entre los elementos vertebrales<sup>21,30</sup> (Fig. 4 A y B). Los pacientes diagnosticados de HEDI que acuden con dolor cervical y antecedentes de traumatismo, aunque sea de baja intensidad, deben ser cuidadosamente evaluados para descartar inestabilidad segmentaria. Se aconseja realizar CT o RM para completar estudio (Fig. 5 A y B). Las lesiones traumáticas pueden ser debidas a mecanismo de hiperextensión, frecuentes a nivel cervical y dorsal, fracturas horizontales, fracturas por cizallamiento y también fracturas por flexión que ocasionan una fractura compresión del cuerpo vertebral. A nivel de la columna cervical alta de pacientes con HEDI se ha descrito fractura de odontoides y subluxación atlantoaxoidea, aunque no sean lesiones frecuentes<sup>28</sup>. No se debe desestimar los traumatismos míni-



**Figura 4. A.** Radiografía de urgencias en varón de 78 años que acude con dolor cervical tras mínimo traumatismo. Imagen de perfil con criterios radiológicos de DISH. **B.** Mismo paciente con proyección en extensión que evidencia fractura por hiperextensión a nivel de cuerpo vertebral de C6. No había déficit neurológico.



**Figura 5. A.** Imagen sagital de reconstrucción biplanar por TC que confirma la fractura por hiperextensión C6. **B.** Imagen axial de TC a nivel del cuerpo vertebral de C6 que muestra la fractura a través del cos vertebral de C6 y de la zona de hiperostosis anterolateral.

mos, ya que son capaces de ocasionar una fractura cervical con elevada probabilidad de lesión neurológica y secundaria mortalidad.

Meyer publica una serie importante de 29 pacientes diagnosticados de HEDI y con lesiones postraumáticas. El patrón de lesión más frecuente fue por extensión llevándolo al cuello y a la cabeza a una situación de hiperextensión. 18 de los 29 pacientes presentaron lesión neurológica. Siete presentaron lesión motora C4, cuatro C6, tres C5 e incidencia similar en los otros niveles. La incidencia de afectación neurológica es elevada a pesar de que habitualmente las lesiones por extensión en columnas no HEDI tienen tendencia a aumentar el diámetro del canal medular, al contrario de las fracturas por flexión en que el diámetro del canal disminuye por compromiso óseo del cuerpo fracturado o ligamentoso<sup>13</sup>.

Las lesiones por hiperextensión han resultado ser las más frecuentes y con nivel de afectación preferentemente localizado en C6-C7 y C7-T1. Por lo tanto, se aconseja ante

un traumatismo cervical en paciente de edad y con criterios radiológicos de enfermedad hiperostósante explorar con atención la charnela cervicotorácica, que, al ser zona de tránsito, es de difícil visualización habitualmente. También puede localizarse la lesión traumática en la columna cervical alta con afectación del arco de C1, la base de la odontoides o los elementos posteriores.

Las lesiones por flexión son menos frecuentes pero no de menor riesgo para la afectación neurológica. Aunque el desplazamiento o la lesión ósea parezca poco importante, el potencial de desplazamiento es elevado debido a la rigidez de las zonas adyacentes; ello obliga a un manejo cuidadoso del paciente protegiendo en todo momento cabeza y cuello de movimientos incontrolados.

## TRATAMIENTO DE LAS LESIONES TRAUMÁTICAS

El tratamiento de estas fracturas es similar a otras enfermedades anquilosantes. Se debe tener en cuenta el tipo de fractura, el grado de inestabilidad aparente y real y por supuesto la inestabilidad neurológica con afectación o probabilidad de tenerla.

Hay que considerar la falta de estabilidad añadida por la lesión ligamentosa y por el brazo de palanca creado por las zonas amplias de fusión. Por ello, muchas veces la primera valoración radiológica de la lesión puede resultar insuficiente y se aconseja para una valoración más completa de la lesión realizar una TC o una RM que permitan una reconstrucción multiplanar de la columna.

En las fracturas por flexión con mínimo desplazamiento se considera suficiente en la mayoría de casos un tratamiento conservador, pudiendo utilizar un halo —chaleco para estabilizar la fractura—. Es un tratamiento fácil, poco agresivo y que permite un manejo cómodo del paciente, de gran importancia en pacientes de edad avanzada.

En casos en que la fractura requiera reducción y estabilización quirúrgica, puede utilizarse una tracción vertebral como método de estabilización, con precaución debido a que puede resultar excesiva por la falta de estructuras ligamentosas reguladoras.

La valoración anestésica debe tener en cuenta la necesidad de fibroscopio para conseguir una intubación nasal o endotraqueal. Si postoperatoriamente se necesita un halo chaleco, la parte posterior de la ortesis se aconseja colocarla antes de la cirugía y la porción anterior del chaleco se colocará después de la cirugía y así se facilita una estabilidad inmediata más segura.

La reducción y estabilización quirúrgica mediante instrumentación se recomienda en casos de inestabilidad para evitar la progresión del desplazamiento y la lesión neurológica secundaria. La vía de abordaje suele ser la vía anterior, con un acceso más amplio de lo habitual debido a que este tipo de lesiones requieren una instrumentación vertebral más larga con intención de anular las fuerzas que actúan a nivel de la zona de fractura. La utilización de una instrumentación que abarca varios segmentos vertebrales en estos pacientes no supone sacrificar segmentos móviles ya que se trata de columnas previamente fusionadas por la osificación anterior. La descompresión

anterior añadida no siempre es necesaria, tan solo en casos de afectación neurológica por componente óseo. Se aconseja utilizar autoinjerto tricortical obtenido de cresta ilíaca para asegurar la fusión, se colocará en el nivel de la fractura previa resección del osteofito anterior que dificultará la correcta ubicación y permitiendo que la placa se apoye directamente en el cuerpo vertebral. La instrumentación anterior en casos de osteopenia precisará la utilización de tornillos bicorticales que mejoran el anclaje óseo.

En casos en que exista previamente una cifosis cervical puede ser recomendable utilizar un doble abordaje. Si el paciente fuera portador de una traqueotomía sería aconsejable utilizar la vía posterior como abordaje de menor riesgo para la instrumentación de la lesión.

Las complicaciones posquirúrgicas en pacientes con lesión neurológica son elevadas, de difícil manejo y con alta incidencia de mortalidad. En la casuística de Meyer de un total de 20 pacientes intervenidos, tres murieron (15%), todos ellos de más de 70 años; de los tres pacientes, uno presentaba una lesión neurológica completa y dos una lesión incompleta.

## PRONÓSTICO DE LA AFECTACIÓN CERVICAL

La HEDI es una enfermedad de aparición tardía y progresiva que tiende a la pérdida de la movilidad segmentaria vertebral y se acompaña de mayor o menor grado de osteopenia. En la mayor parte de los pacientes la sintomatología es poco importante y con mínima discapacidad. No obstante la fragilidad que presenta ante los mínimos traumatismos aumenta la morbilidad y la expone a la aparición de lesiones neurológicas con repercusiones devastadoras. En la serie de Meyer<sup>13</sup> de 29 pacientes con HEDI cervical, nueve pacientes murieron, todos ellos con lesiones neurológicas: cinco lesiones completas y cuatro lesiones incompletas. El 64,5% de los pacientes tratados de forma conservadora murieron y el 15% de los que se sometieron a tratamiento quirúrgico. La supervivencia fue del 80% en los pacientes con lesión neurológica tratados quirúrgicamente y del 25% en los pacientes con lesión neurológica que no fueron intervenidos. De estas cifras se deduce que la prevención de la lesión neurológica mejorará la supervivencia de estos pacientes.

## RESUMEN

La hiperostosis esquelética difusa idiopática, HEDI como denominó Resnick en su tratado de «Hueso y articulaciones en imágenes»<sup>1</sup> es una afectación más frecuente de lo esperado y con manifestaciones musculoesqueléticas en diferentes localizaciones. El diagnóstico se fundamenta en la imagen radiológica de osificación masiva, irregular y voluminosa en la cara anterolateral de al menos cuatro cuerpos vertebrales contiguos. El paciente tipo es un individuo adulto que refiere dolor vertebral y pérdida de movilidad a nivel de su columna. El diagnóstico diferencial se debe realizar mediante un estudio de extensión radiológico que nos permita descartar otras enfermedades que cursan de forma similar. Aunque llegar al diagnóstico no tiene implicaciones inmediatas en

el tratamiento del paciente, sí tiene interés para que el enfermo reciba información de su enfermedad y pronóstico de la misma. Desde el punto de vista del traumatólogo la confirmación del diagnóstico implica conocer las posibles complicaciones de la enfermedad, prevenir y alertar ante la aparición de síntomas como inestabilidad neurológica, disfonía, disfagia, mielopatía o ante un mínimo traumatismo que puede desencadenar una grave situación de inestabilidad vertebral, a veces poco evidente.

## BIBLIOGRAFÍA

1. Resnick D. Huesos y articulaciones, 2.ª ed. Madrid (España): Marbán, S.L., 2001.
2. Resnick D, Shaul SR, Robins JM. Diffuse idiopathic skeletal hyperostosis (DISH): Forestier's disease with extraspinal manifestations. *Radiology*, 1975; 115:513-524.
3. Resnick D, Niwayama G. Diffuse idiopathic skeletal hyperostosis (DISH): Ankylosing hyperostosis of Forestier and Rotes-Querol. En: Resnick D (ed.). *Diagnosis of Bone and Joint Disorders*, 3.ª ed. Philadelphia: WB Saunders, 1995; vol. 3:1463-1495.
4. Vezyroglou G, Mitropoulos A, Kyriazis N, Antoniadis C. A metabolic syndrome in diffuse idiopathic skeletal hyperostosis: A controlled study. *J Rheumatol*, 1996; 23:672-676.
5. Mata S, Fortin PR, Fitzcharles MA y cols. A controlled study of diffuse idiopathic skeletal hyperostosis: Clinical features and functional status. *Medicine (Baltimore)*, 1997; 76:104-117.
6. Daragon A, Mejjad O, Czernichow P y cols. Vertebral hyperostosis and diabetes mellitus: A case-control study. *Ann Rheum Dis*, 1995; 54:375-378.
7. Mata S, Wolfe F, Joseph L, Esdaile JM. Absence of an association of rheumatoid arthritis and diffuse idiopathic skeletal hyperostosis: A case control study. *J Rheumatol*, 1995; 22:2062-2064.
8. Boachie-Adjei O, Bullough PG. Incidence of ankylosing hyperostosis of the spine (Forestier's disease) at autopsy. *Spine*, 1987; 12:739-743.
9. Scutellari PN, Orzincolo C, Princivale M, Franceschini F. Diffuse idiopathic skeletal hyperostosis. Review of diagnostic criteria and analysis of 915 cases. *Radiol Med (Torino)*, 1992; 83:729-736.
10. Kritzer RO, Rose JE. Diffuse idiopathic skeletal hyperostosis presenting with thoracic outlet syndrome and dysphagia. *Neurosurgery*, 1988; 22 (6pt1):1071-1074.
11. Fahrer H, Markwalder T. Dysphagia caused by diffuse idiopathic skeletal hyperostosis. *Clin Rheumatol*, 1988; 7:117-121.
12. Burkus JK. Esophageal obstruction secondary to diffuse idiopathic skeletal hyperostosis. *Orthopedics*, 1988; 11:717-720.
13. Meyer PR Jr. Diffuse idiopathic skeletal hyperostosis in the cervical spine. *Clin Orthop*, 1999; 359:49-57.
14. Suzuki K, Ishida Y, Ohmori K. Long term follow-up of diffuse idiopathic skeletal hyperostosis in the cervical spine. Analysis of progression of ossification. *Neuroradiology*, 1991; 33:427-431.
15. Stechison MT, Tator CH. Cervical myelopathy in diffuse idiopathic skeletal hyperostosis: Case report. *J Neurosurgery*, 1990; 73:279-282.
16. Mody GM, Charles RW, Ranchod HA, Rubin DL. Cervical spine fracture in diffuse idiopathic skeletal hyperostosis. *J Rheumatol*, 1988; 15:129-131.
17. Gay I, Elidan J. Dysphonia caused by Forestier's disease. *Ann Otol Rhinol Laryngol*, 1988; 97 (3pt1):275-276.
18. Palmer JHM, Ball DR. Awake tracheal intubation with the intubating laryngeal mask in a patient with diffuse idiopathic skeletal hyperostosis. *Anaesthesia*, 2000; 55:70-74.
19. Mata S, Hill RO, Joseph L y cols. Chest radiographs as a screening test for diffuse idiopathic skeletal hyperostosis. *J Rheumatol*, 1993; 20:279-282.
20. Belanger TA, Rowe DE. Diffuse idiopathic skeletal hyperostosis: musculoskeletal manifestations. *J Am Ac Orth Surg*, 2001; 9:258-267.
21. Paley D, Schwartz M, Cooper P, Harris WR, Levine AM. Fractures of the spine in diffuse idiopathic skeletal hyperostosis. *Clin Orthop*, 1991; 267:22-32.
22. Tihansky DP. Unilateral hypertrophy of the cervical ligamentum flavum presenting as pseudotumor. *NY State J Med*, 1986; 86:536-538.

23. Resnick D, Guerra J Jr, Robinson CA. Association of diffuse idiopathic skeletal hyperostosis and calcification and ossification of the posterior longitudinal ligament. *AJR Am J Roentgenol*, 1978; 131:1049-1053.
24. Arlet PJ, Pajol M, Buc A y cols. Role de l'hyperostose vertebrale dans les myelopathies cervicales. *Rev Rhum Mal Osteoartic*, 1976; 43:167-175.
25. Resnick D, Shaper RF, Wiener KB y cols. Diffuse idiopathic skeletal hyperostosis (DHIS). *Semin Arthritis Rheum*, 1978; 7:153-187.
26. Fardon DF. Odontoid fracture complicating ankylosing hyperostosis of the spine. *Spine*, 1978; 3:102-112.
27. Chiba H, Annen S, Shimida T y cols. Atlantoaxial subluxation complicated by diffuse idiopathic skeletal hyperostosis: A case report. *Spine*, 1992; 17:1414-1417.
28. Oostveen JCM, Van de Laar MAFJ, Tuynman FHB. Anterior atlantoaxial subluxation in a patient with diffuse idiopathic skeletal hyperostosis. *J Rheumatol*, 1996; 23:1441-1444.
29. Jun BY, Yoon KJ, Crockard A. Retro-odontoid pseudotumor in diffuse idiopathic skeletal hyperostosis. *Spine*, 2002; 27:266-270.
30. Burkus JK, Denis F. Hyperextension injuries of the thoracic spine in diffuse idiopathic skeletal hyperostosis: Report of four cases. *J Bone Joint Surg Am*, 1994; 76:237-243.

## NOTAS

---



## NOTAS

---

ISBN: 84-7903-477-7



9 788479 034771

La estructura general de *Patología degenerativa de la columna cervical* sigue el esquema de las ediciones anteriores, en que se reparten los temas entre autores elegidos por los coordinadores de la obra y pertenecientes a la *American Academy of Orthopaedic Surgeons (AAOS)* y la Sociedad Española de Cirugía Ortopédica y Traumatología (SECOT).

En esta monografía se recogen, en primer lugar, los elementos esenciales de la evaluación clínica, historia natural y factores pronósticos en el tratamiento de la mielopatía cervical, así como un análisis de la fisiopatología de la enfermedad degenerativa discal cervical. Más adelante se analiza el tratamiento mediante abordaje microquirúrgico de la patología cervical y el tratamiento de las complicaciones de la cirugía cervical por vía anterior. La obra concluye con el estudio exhaustivo de la hiperostosis esquelética idiopática difusa (DISH), conocida en nuestro medio como enfermedad de Rotés-Querol.

Todo ello con la intención de revisar los conceptos de mayor interés entre los cirujanos ortopédicos.

EDITORIAL MEDICA  
**panamericana**